ATLAS DE HISTOLOGÍA

Histología y Organografía Microscópica

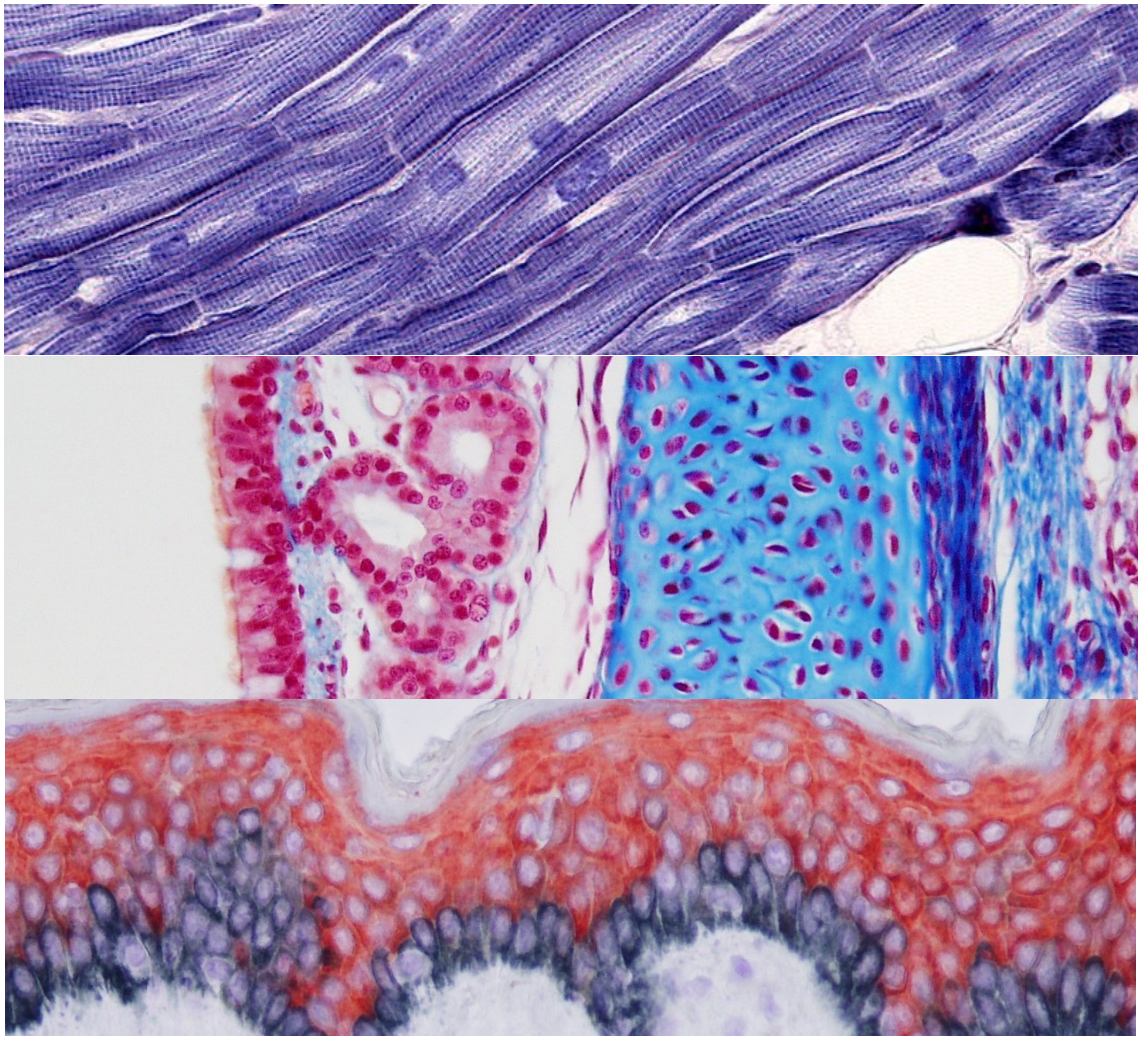

18 DE JUNIO DE 2023

MARTINEZ CALVILLO ALAN

1QM4

Tabla de contenido

UNIDAD I 4
TEJIDO EPITELIAL DE REVESTIMIENTO 4
Epitelios simples 6
Epitelios estratificados 10
TEJIDO EPITELIAL GLANDULAR 14
Glándulas exocrinas simples 16
Glándula tubulosa simple 17
Glandula Acinosa ramificada 18
Glándula tubulosa glomerular 19
Glándulas exocrinas compuestas 20
Glándula serosa pura (Parotida) 21
Glándula Seromucosa (Submaxilar) 22
Glándula mucoserosa (sublingual) 23
UNIDAD II 24
TEJIDO CONJUNTIVO 24
Fibras colágenas 25
Fibras elasticas 26
Fibras reticulares 27
Células del tejido conjuntivo propiamente dicho 28
Variedad del tejido conjuntivo propiamente dicho 31
Tejido adiposo 31
Gelatina de Wharton 32
TEJIDO CARTILAGINOSO 33
Cartílago hialino 34
SANGRE 35
UNIDAD III 38
TEJIDO MUSCULAR 38
Musculo liso 39
Musculo estriado somatico 39
Musculo estriado cardiaco 40

TEJIDO NERVIOSO....41
Cebero (célula de Betz/Piramidal....42
Cerebelo....43
Medula espinal....44
UNIDAD IV....45
SISTEMA ENDÓCRINO....45
Hipófisis o pituitaria....46
Glándula tiroides....50
Glandula paratiroides....52
Glándula suprarrenal....53
Páncreas....57
Glándula pineal....58
Corazón....59
Arterias y venas....61
APARATO CIRCULATORIO LINFÁTICO....67
Ganglio linfático....67
Timo....69
Bazo....72
Amígdalas....74
Vaso linfático....76
APARATO DIGESTIVO....77
Tubo Digestivo....79
Esófago....79
Estómago....82
Intestino delgado....85
Intestino Grueso....87
Organos anexos....89
Dientes....89
Lengua....91
Papilas gustativas....92
Hígado....95
Pancreas....98

Vesícula Biliar....99
UNIDAD V....101
APARATO RESPIRATORIO....101
Senos paranasales....103
Faringe....105
Laringe....106
Tráquea....108
Árbol Respiratorio Intrapulmonar....112
Bronquios....112
Bronquiolos....115
Alveolo pulmonar....118
APARATO URINARIO....119
Riñón....120
Uréter....125
Vejiga urinaria....127
Uretra....129
APARATO REPRODUCTOR FEMENINO....130
Ovarios....131
Oviductos (trompas de Falopio)....134
Útero....137
Vagina....139
APARATO REPRODUCTOR MASCULINO....141
Testículos....142
Túbulo seminífero....144
Epidídimo....147
Conductos deferentes....149
Próstata....151
Pene....153
Agradecimientos....155
Referencias....155

UNIDAD I

TEJIDO EPITELIAL DE REVESTIMIENTO

El epitelio es un tejido que **cubre las superficies del cuerpo**, recubre las **cavidades** del cuerpo y **forma glándulas**.

Es avascular y consta de células que se adhieren entre sí a través de uniones celulares especializadas.

El epitelio también juega un papel en la recepción sensorial y está adherido a una membrana basal subyacente.

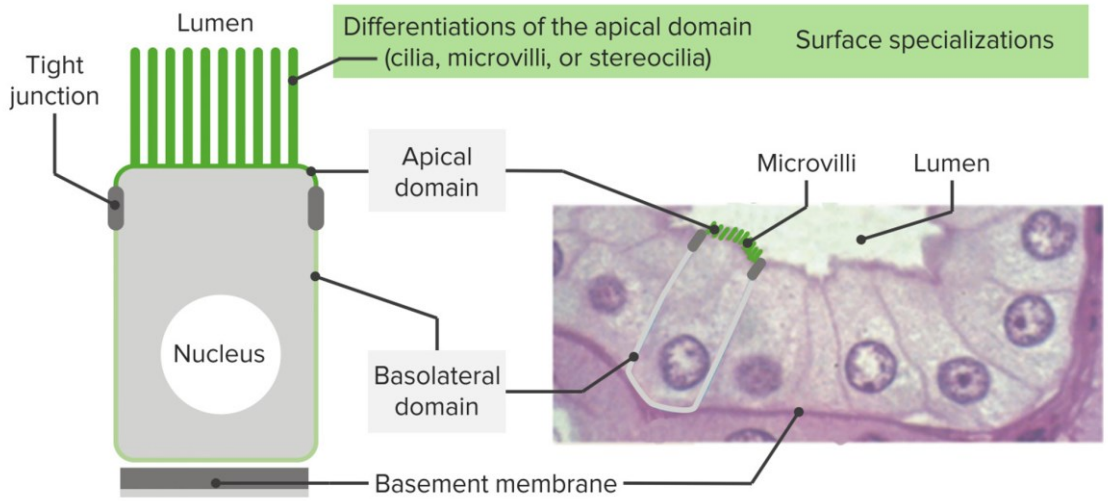

La **clasificación** del epitelio se basa en el **número de capas celulares** y la **forma** de las **células** superficiales.

El epitelio se describe como **simple** cuando *tiene una capa de células* de espesor y **estratificado** cuando *tiene dos o más capas de células*.

La **forma** de las células en el epitelio se clasifica como **planas** (escamosas), **cúbicas** o **cilíndricas** (columnares) **según su ancho, alto y profundidad**.

La configuración de los epitelios se puede clasificar fácilmente describiendo el número de capas celulares y la forma de la superficie celular. En el **epitelio estratificado,** dos o más capas de células; donde solo una de las capas toca la membrana basal y ***se nombra por la forma de la célula en su última capa***

Las **especializaciones** de la superficie celular apical, como los **cilios o la queratinización**, también se nombran. Por ejemplo, un epitelio con células ciliadas en su superficie se clasificaría como epitelio cilíndrico ciliado simple.

TABLA 5-1 Tipos de epitelio

Clasificación		Algunas ubicaciones normales	Funciones principales
Plano Simple	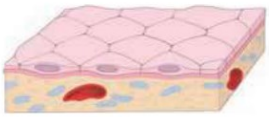	Sistema vascular (endotelio) Cavidades del organismo (mesotelio) Cápsula de Bowman (riñón) Alvéolos respiratorios del pulmón	Intercambio, barrera en el sistema nervioso central Intercambio y lubricación
Cúbico Simple	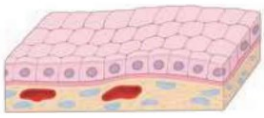	Pequeños conductos de glándulas exocrinas Superficie del ovario (epitelio germinal) Túbulos renales Folículos de la tiroides	Absorción y conducción Barrera Absorción y secreción
Cilíndrico Simple	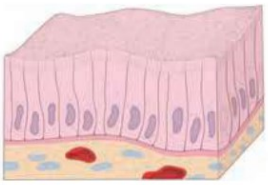	Intestino delgado y colon Revestimiento del estómago y glándulas gástricas Vesícula biliar	Absorción y secreción Secreción Absorción
Seudoestratificado		Tráquea y árbol bronquial Conducto deferente Conductos eferentes del epidídimo	Secreción y conducción Absorción y conducción
Plano estratificado		Epidermis Cavidad bucal y esófago Vagina	Barrera y protección
Cúbico estratificado	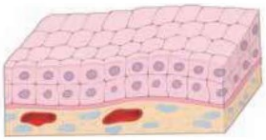	Conductos de las glándulas sudoríparas Grandes conductos de las glándulas exocrinas Unión anorrectal	Barrera y conducción
Cilíndrico estratificado	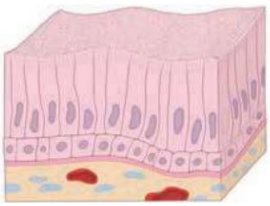	Grandes conductos de las glándulas exocrinas Unión anorrectal	Barrera y conducción
De transición (urotelio)	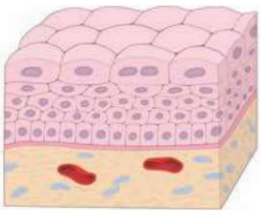	Cálices renales Uréteres Vejiga Uretra	Barrera, distensibilidad

Epitelios simples

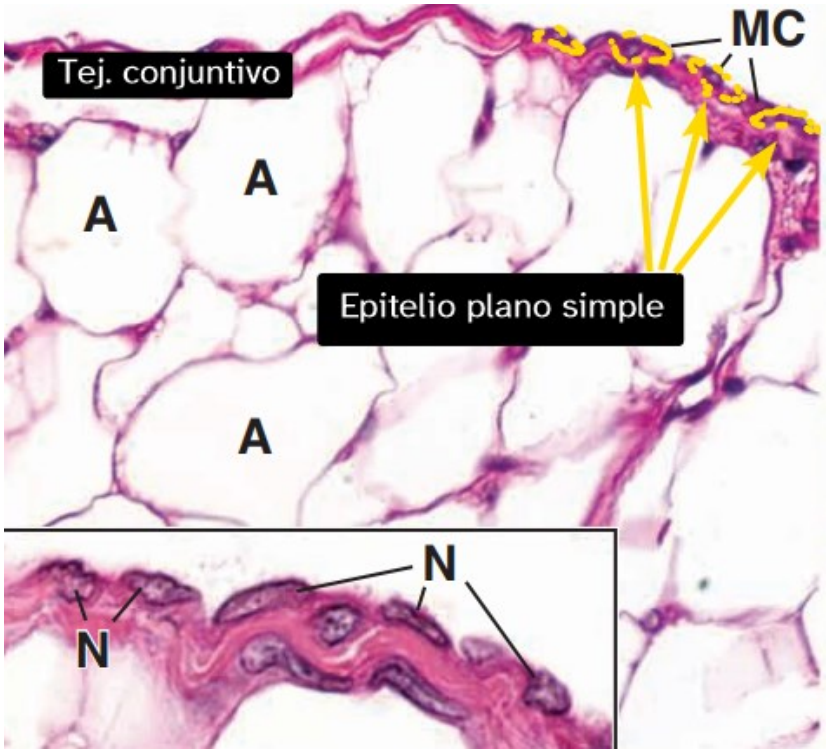

Ilustración 1 Epitelio escamoso simple, mesovario, humano, H&E, 350X

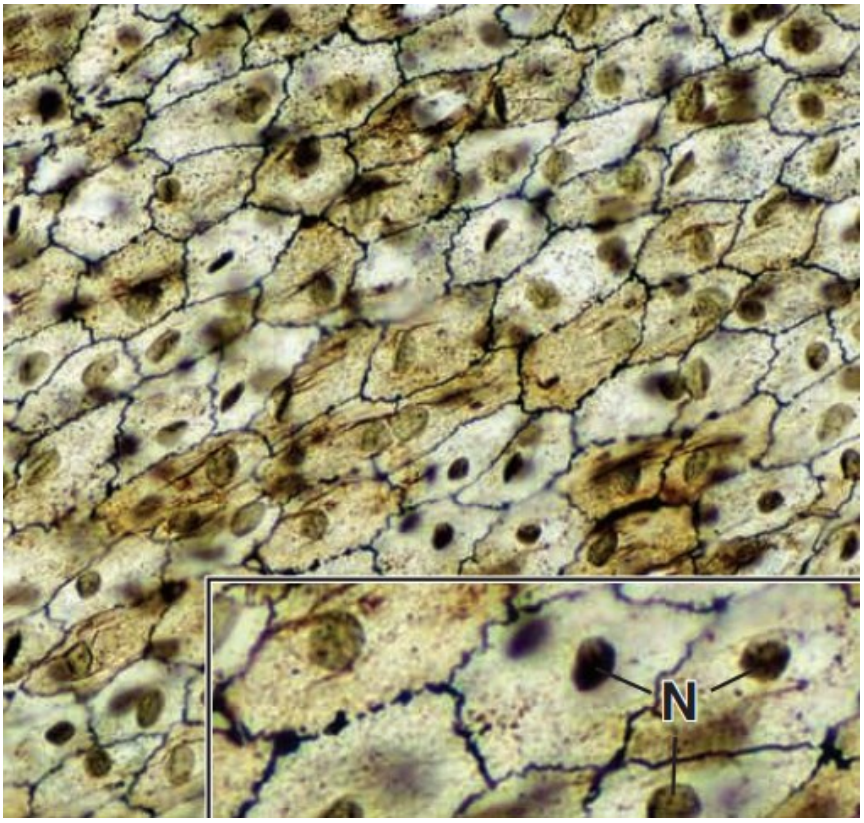

Ilustración 2 Epitelio plano simple (vista superficial), mesenterio, impregnación argéntica, 350X

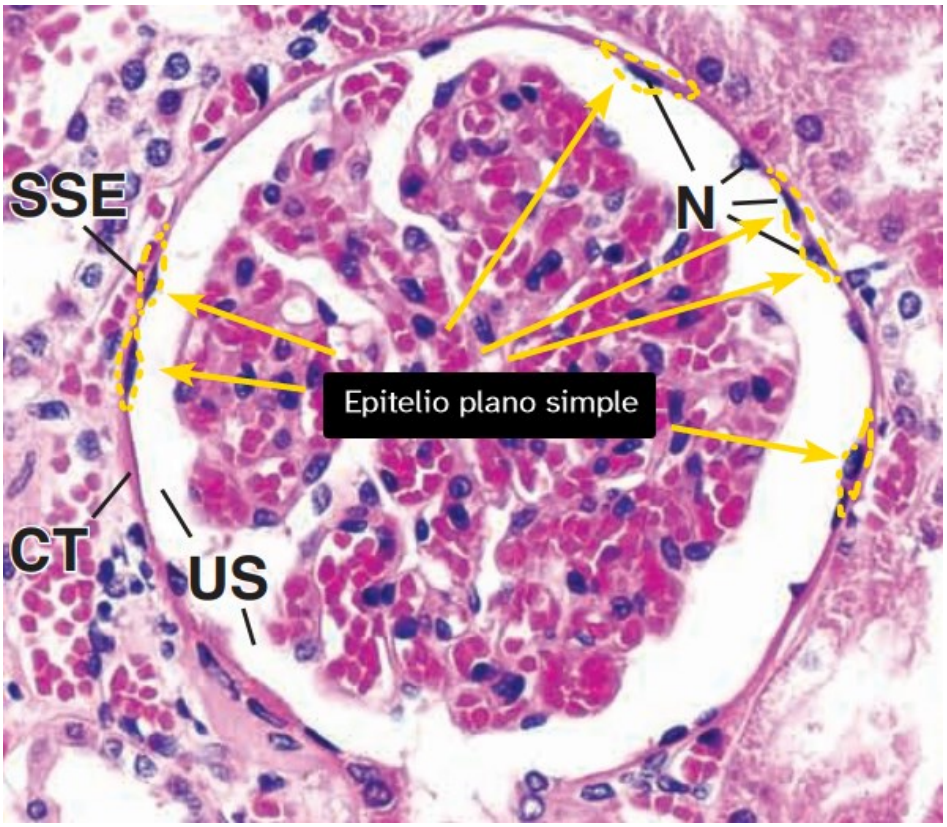

Ilustración 3 Epitelio simple cúbico, pulmón, H&E, 175X

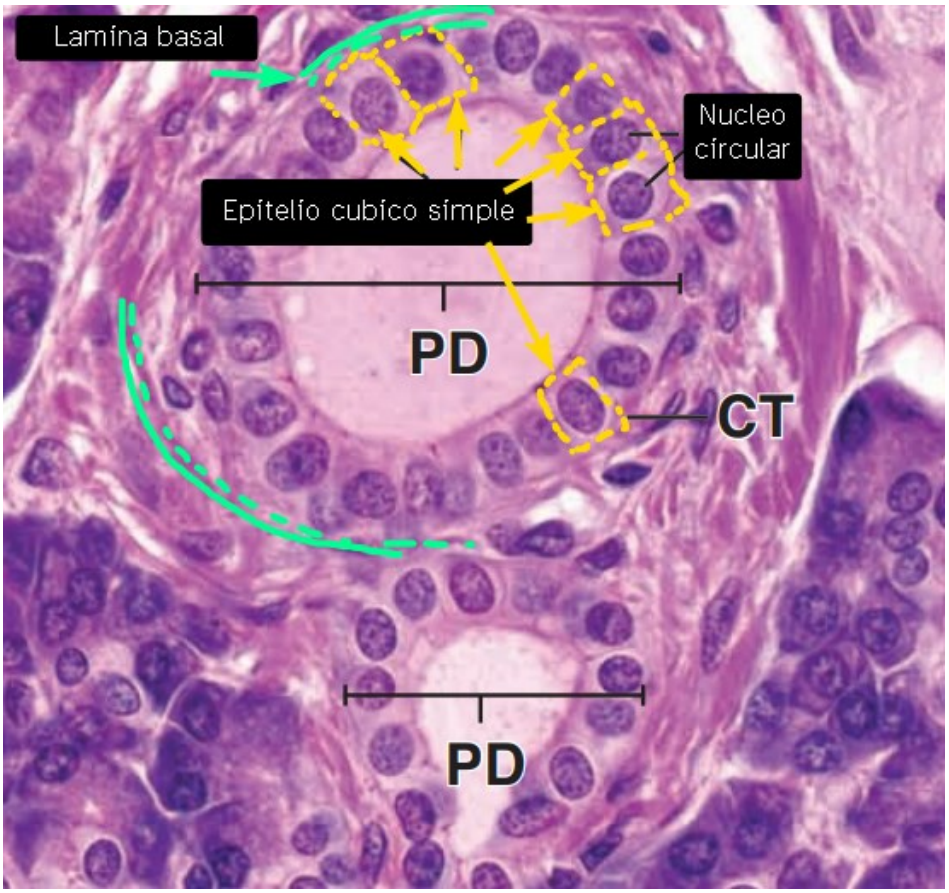

Ilustración 4 Epitelio cúbico simple, páncreas, H&E, 700X

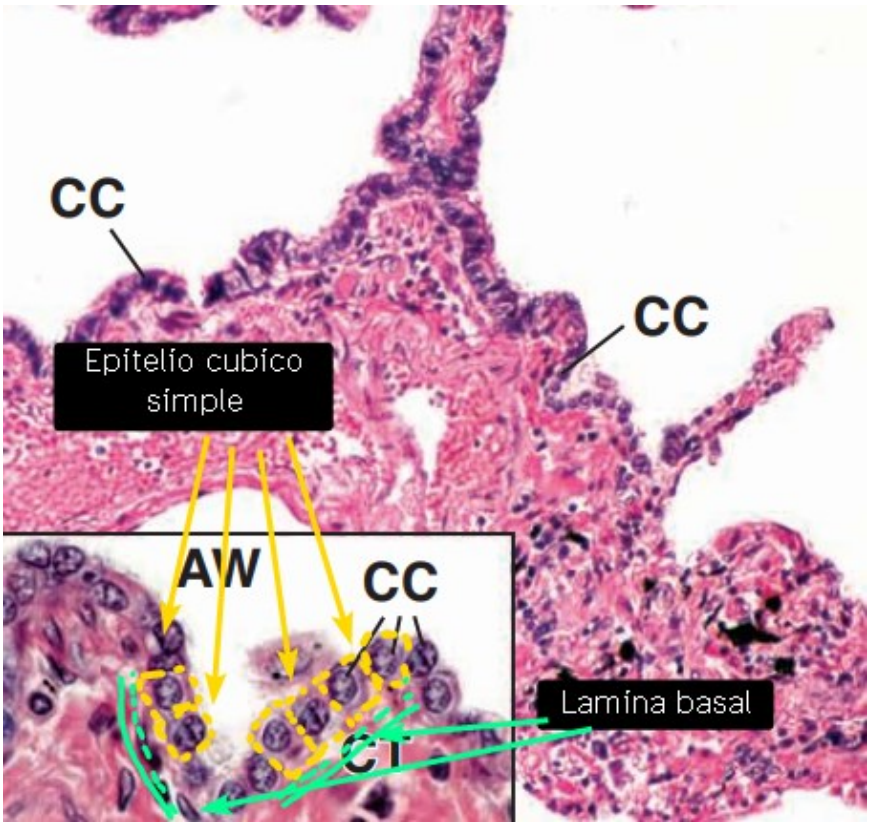

Ilustración 5 Epitelio simple cúbico, pulmón H&E 175X

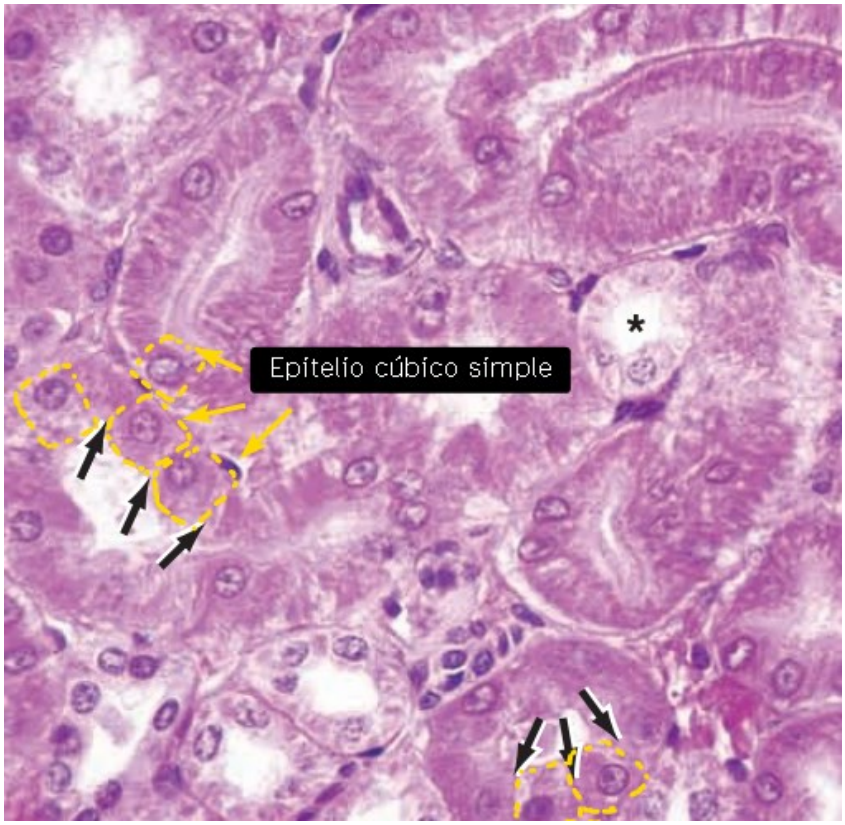

Ilustración 6 Epitelio simple cúbico, riñón, H&E 450X

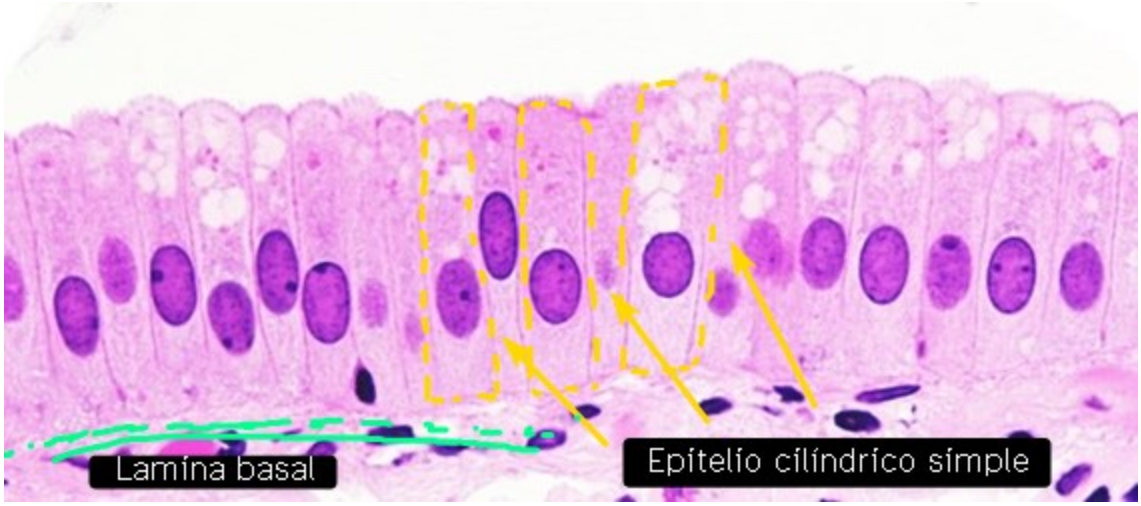

Ilustración 7 Micrografía de luz del epitelio de la vesícula biliar H&E 400X

Ilustración 8 mucosa estomacal con epitelio cilíndrico simple, H&E 50X

Epitelios estratificados

En el **epitelio estratificado,** dos o más capas de células; donde solo una de las capas toca la membrana basal y ***se nombra por la forma de la célula en su última capa***

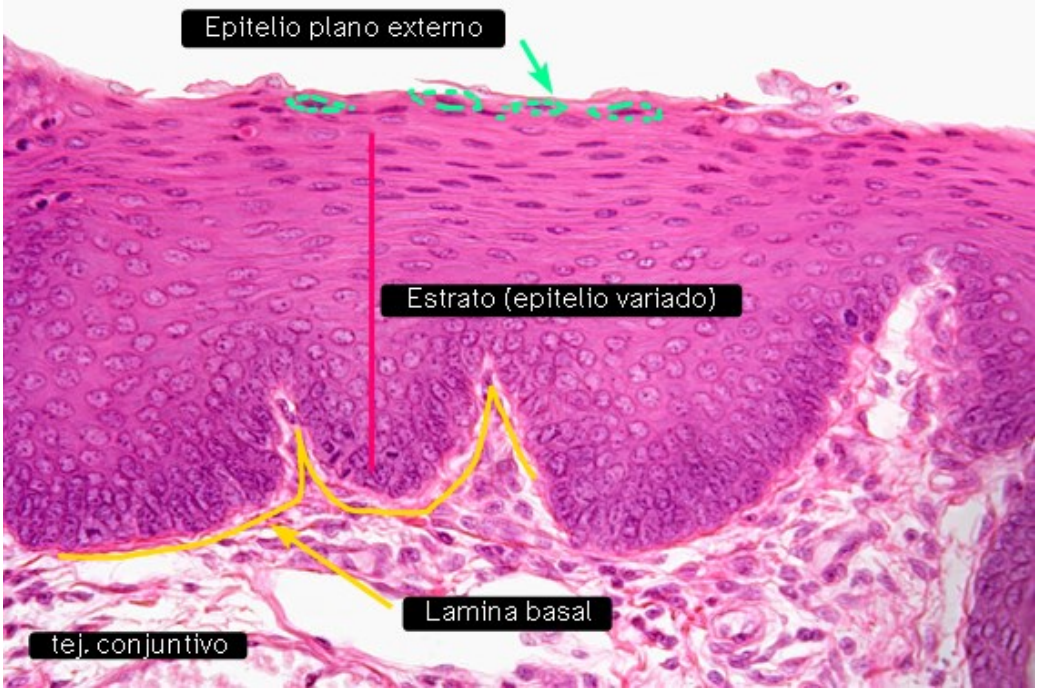

Ilustración 9 Epitelio plano estratificado mucoso, cavidad oral, H&E 100X

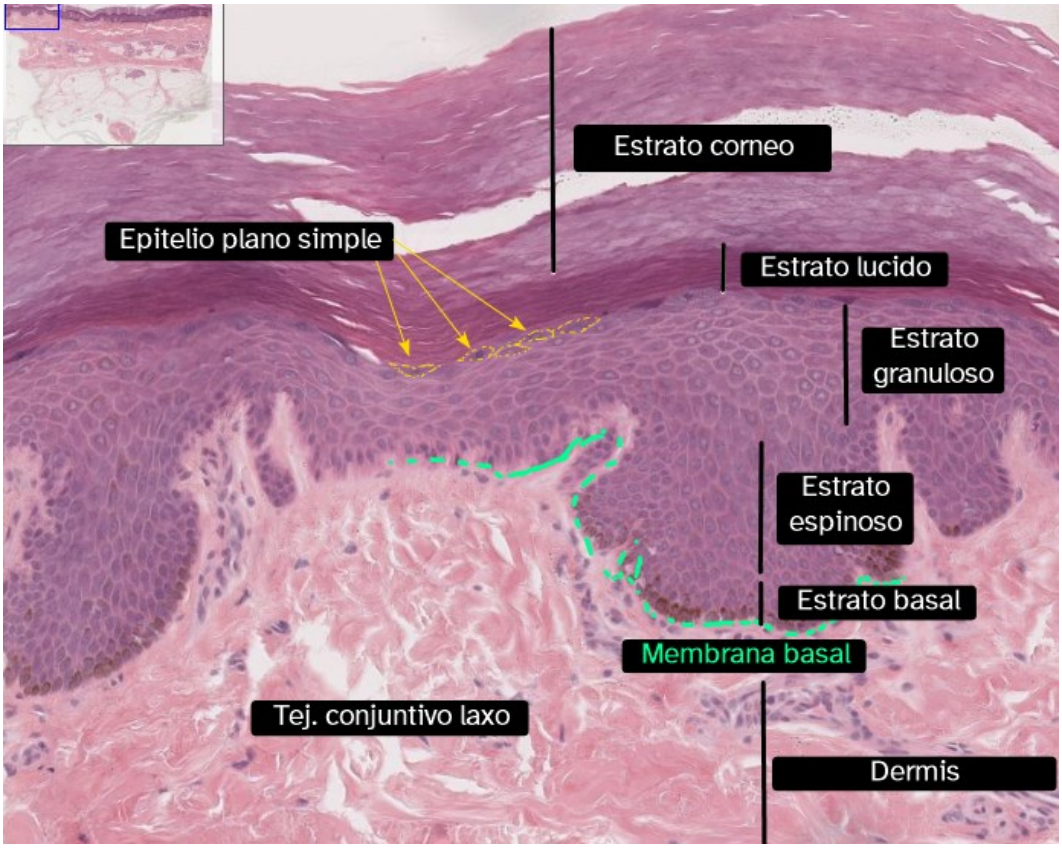

Ilustración 10 Epitelio plano estratificado queratinizado; piel, H&E 100X

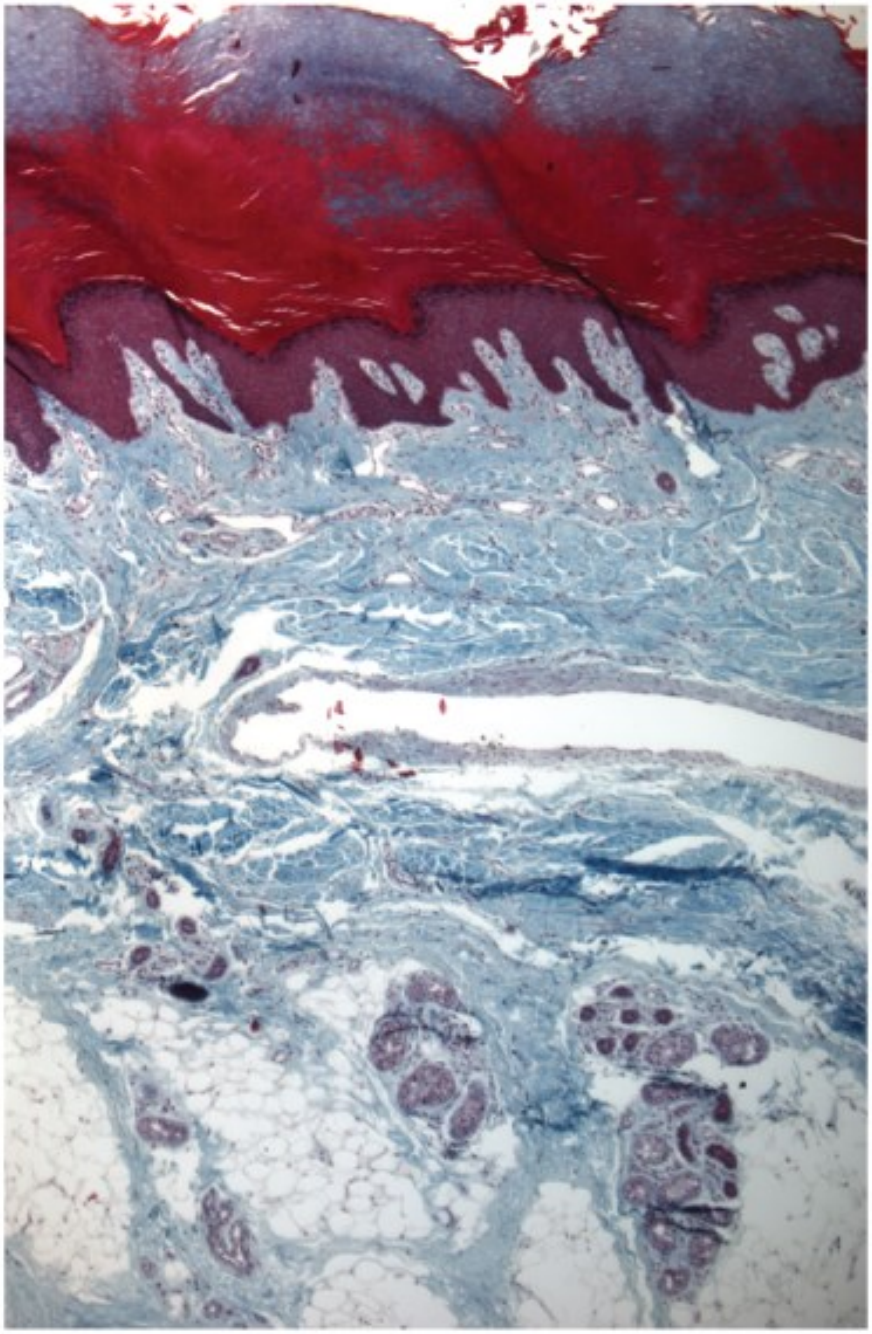

La figura de arriba muestra una vista de bajo aumento **de piel gruesa**, como la que encontraría en la superficie de la punta de su dedo donde está su huella dactilar.

Con este bajo aumento, puede ver las tres capas de la piel. *La región exterior es la* ***epidermis***, que forma la superficie de la piel. La *región media es la* ***dermis***, que contiene tejido conectivo denso, vasos sanguíneos y nervios. *La capa más interna es la* ***hipodermis***, que contiene tejido conectivo laxo y tejido adiposo, junto con glándulas sudoríparas, vasos sanguíneos y nervios.

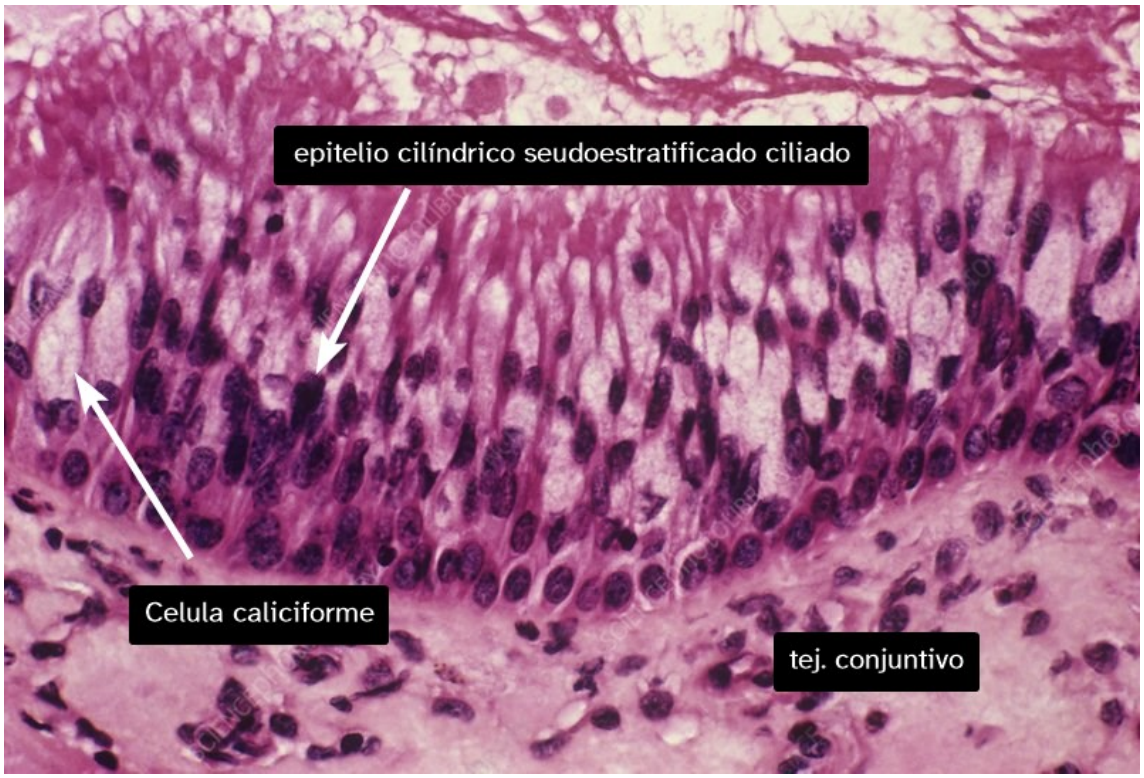

Ilustración 11 Capa mucosa de senos paranasales (epitelio cilíndrico pseudoestratificado ciliado) H&E 400x

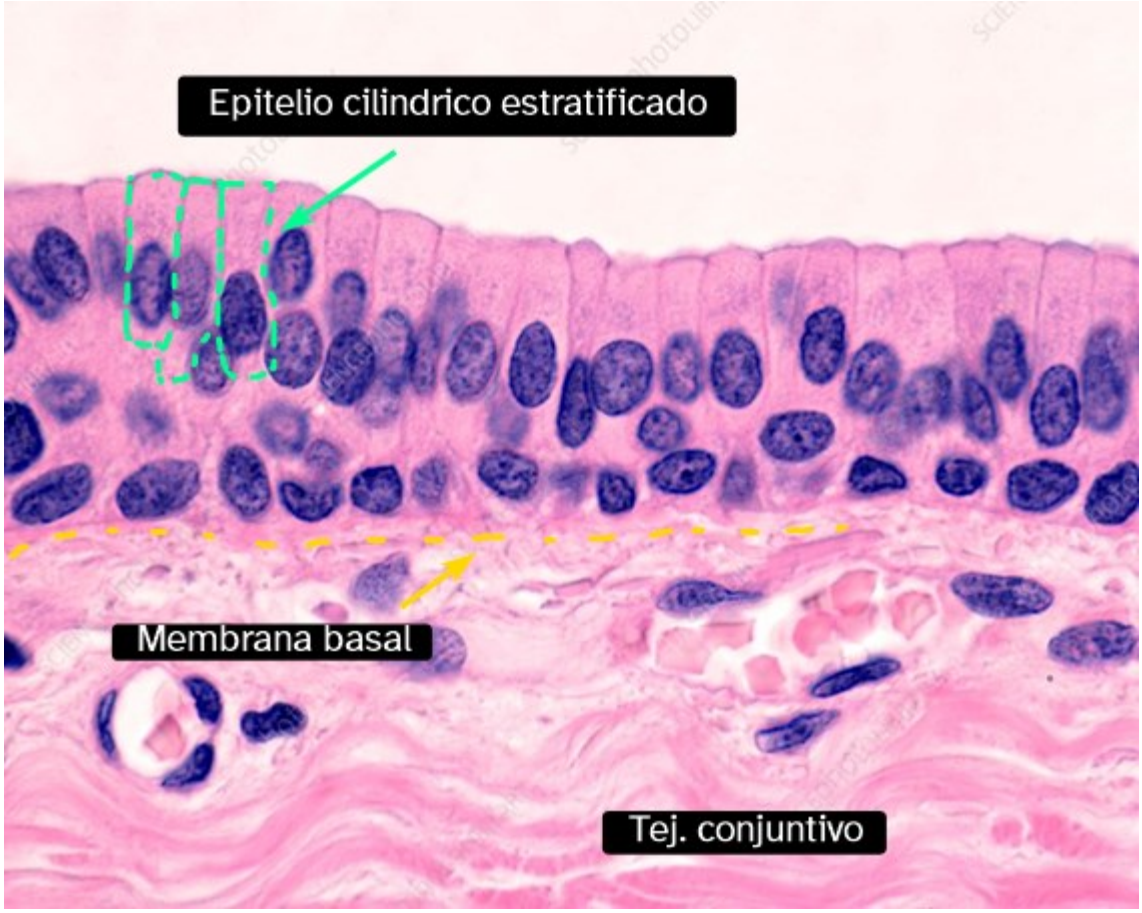

Ilustración 12 Epitelio cilíndrico estratificado (sin cilios), parte cavernosa de la uretra, H&E 400X

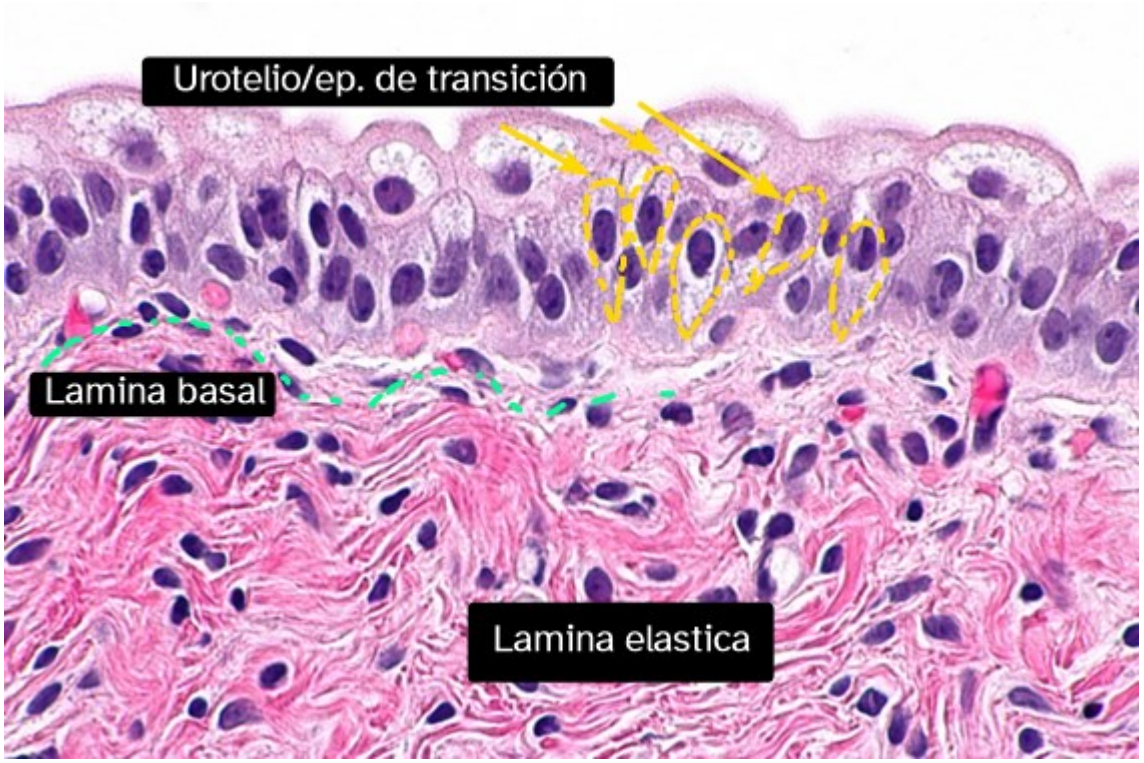

Ilustración 13 Epitelio de transición/urotelio; Vejiga, H&E 400X

TEJIDO EPITELIAL GLANDULAR

Las glándulas se pueden **clasificar en dos grupos en función de cómo se liberan sus productos: glándulas exocrinas y glándulas endocrinas.**

- Las glándulas **exocrinas** secretan sus productos sobre una superficie a través de **conductos o tubos**.
- Las glándulas **endocrinas carecen** de un sistema de **conductos** y **secretan** sus productos en el tejido conectivo, desde donde ingresan **al torrente sanguíneo**
- Las glándulas **exocrinas** se pueden clasificar en **unicelulares o pluricelulares**.
- Las glándulas **unicelulares** consisten en células individuales, como las células *caliciformes* que secretan moco.
- Las glándulas **multicelulares** están compuestas **por más de una célula** y pueden clasificarse según la **disposición de las células secretoras** y la presencia o ausencia de **conductos ramificados.**
    - Las glándulas multicelulares pueden tener una *estructura simple o compuesta*
    - La **forma de la porción secretora** puede ser **tubular**, **alveolar** (**acinar**) o **tubuloalveolar**, y puede ser recta, **ramificada** o **enrollada**.

TABLA 5-5 **Clasificación de glándulas multicelulares**

	Clasificación		Ubicación típica	Características
Glándulas Simples	**Tubular Simple**		Intestino grueso: glándulas del colon	La porción secretora de la glándula es un tubo recto formado por las células secretoras (células caliciformes).
	Tubular simple enrollada		Piel: glándulas sudoríparas ecrinas	La porción secretora es una estructura tubular enrollada que está ubicada en la profundidad de la dermis.
	Tubular simple ramificada		Estómago: glándulas mucosas del píloro Útero: glándulas endometriales	Las glándulas tubulares ramificadas con una porción secretora ancha están formadas por las células secretoras y producen una secreción mucosa viscosa.
	Acinosa simple	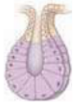	Uretra: glándulas parauretrales y periuretrales	Las glándulas acinosas simples se desarrollan como una evaginación del epitelio de transición y están formadas por una capa simple de células secretoras.
	Acinosa ramificada		Estómago: glándulas mucosas del cardias Piel: glándulas sebáceas	Las glándulas acinosas ramificadas con porciones secretoras están formadas por células que secretan moco; un solo conducto corto se abre directamente en la luz.
Glándulas Compuestas	**Tubular compuesta**	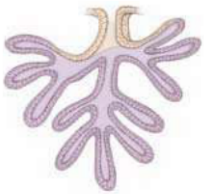	Duodeno: glándulas submucosas de Brunner	Las glándulas tubulares compuestas con porciones secretoras enrolladas están ubicadas en la profundidad de la submucosa del duodeno
	Acinosa compuesta	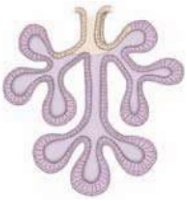	Páncreas: porción exocrina	Las glándulas acinosas compuestas con unidades secretoras con forma alveolar están formadas por células serosas piramidales
	Tubuloacinosa compuesta	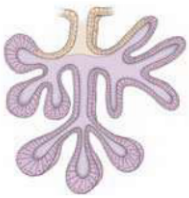	Glándulas salivares submandibulares	Las glándulas tubuloacinosas compuestas pueden tener unidades secretoras tubulares ramificadas mucosas y unidades secretoras acinosas ramificadas serosas; tienen casquetes serosos (semilunas)

Glándulas exocrinas simples

Una glándula exocrina simple se refiere a una glándula que tiene un conducto no ramificado.

Las glándulas exocrinas son glándulas que secretan sustancias sobre una superficie epitelial a través de un conducto. Algunos ejemplos de glándulas exocrinas incluyen glándulas sudoríparas, salivales, mamarias, ceruminosas, lagrimales, sebáceas, prostáticas y mucosas.

Glándula tubulosa simple

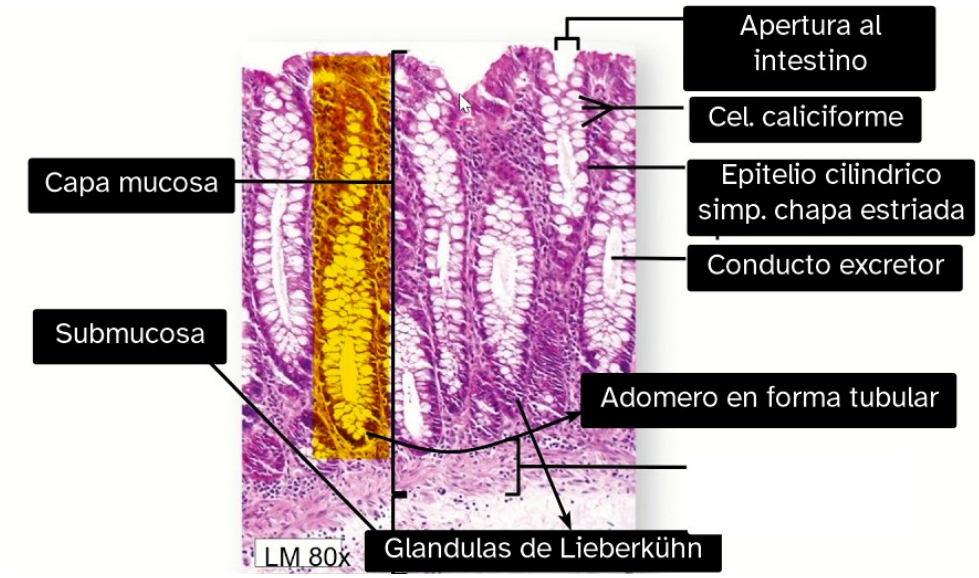

Ilustración 14 glándula tubulosa simple, intestino grueso H&E 400X

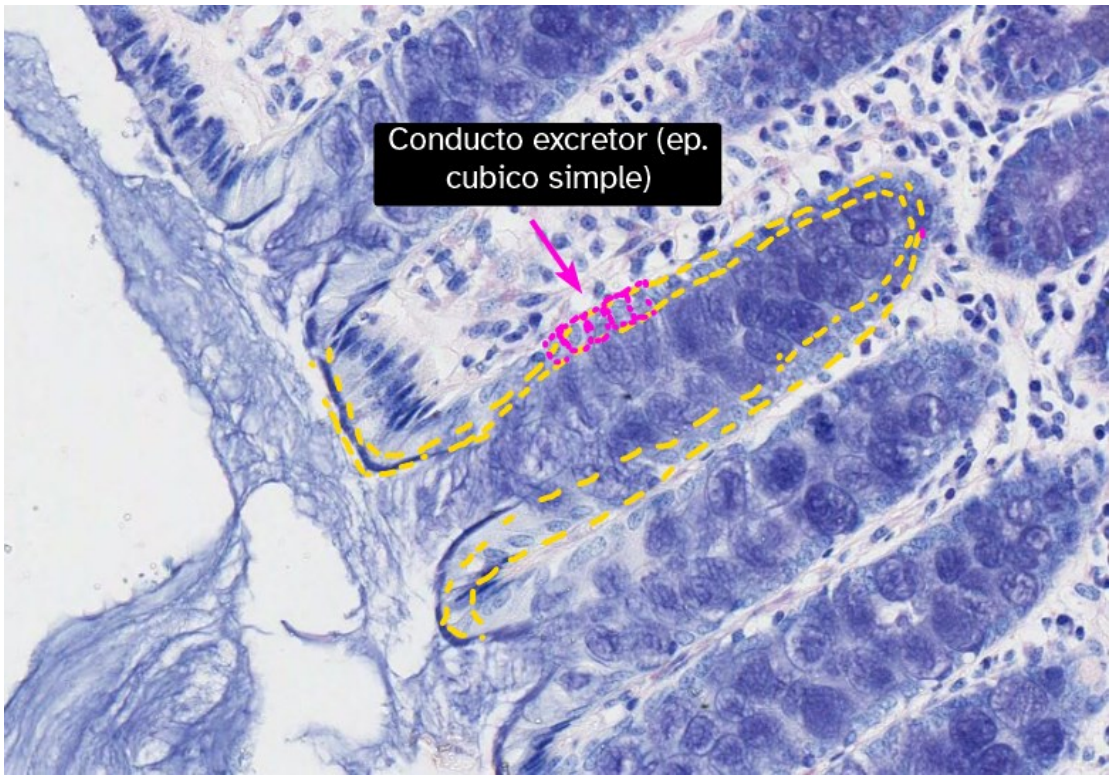

Ilustración 15 glándula tubulosa simple, intestino grueso PAS-Azul alcián 400X

Glandula Acinosa ramificada

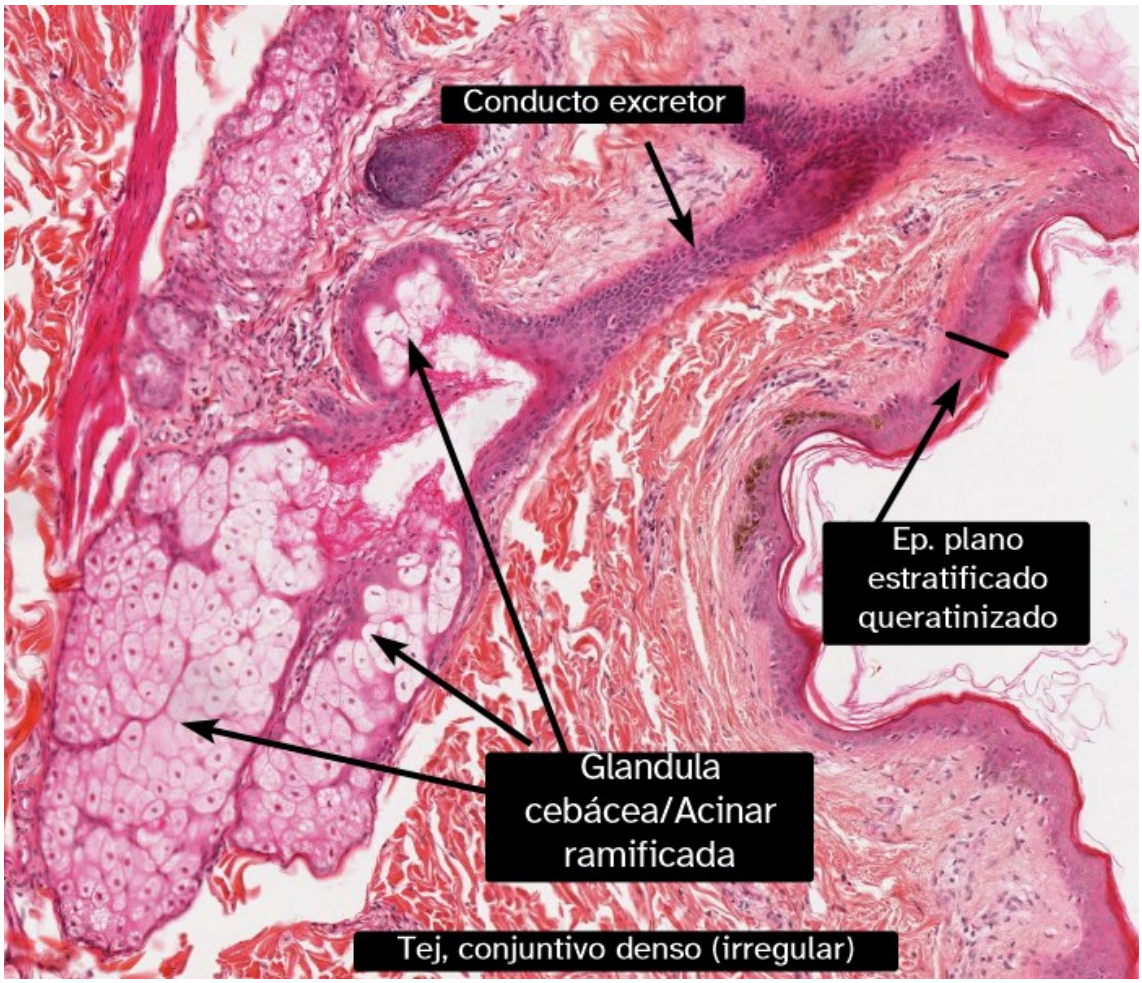

Ilustración 16 Glándulas sebáceas de la piel, H&E 400X

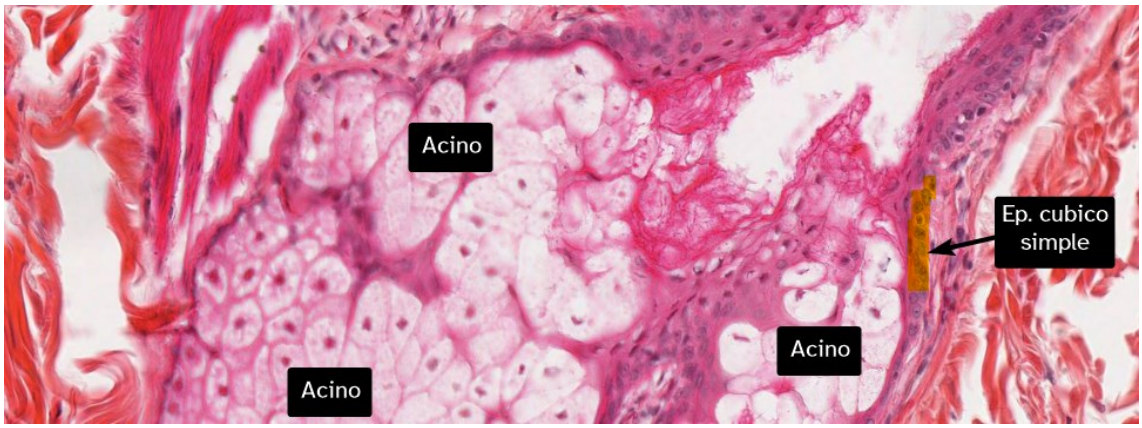

Ilustración 17 Glándulas sebáceas de la piel, H&E 550X

Glándula tubulosa glomerular

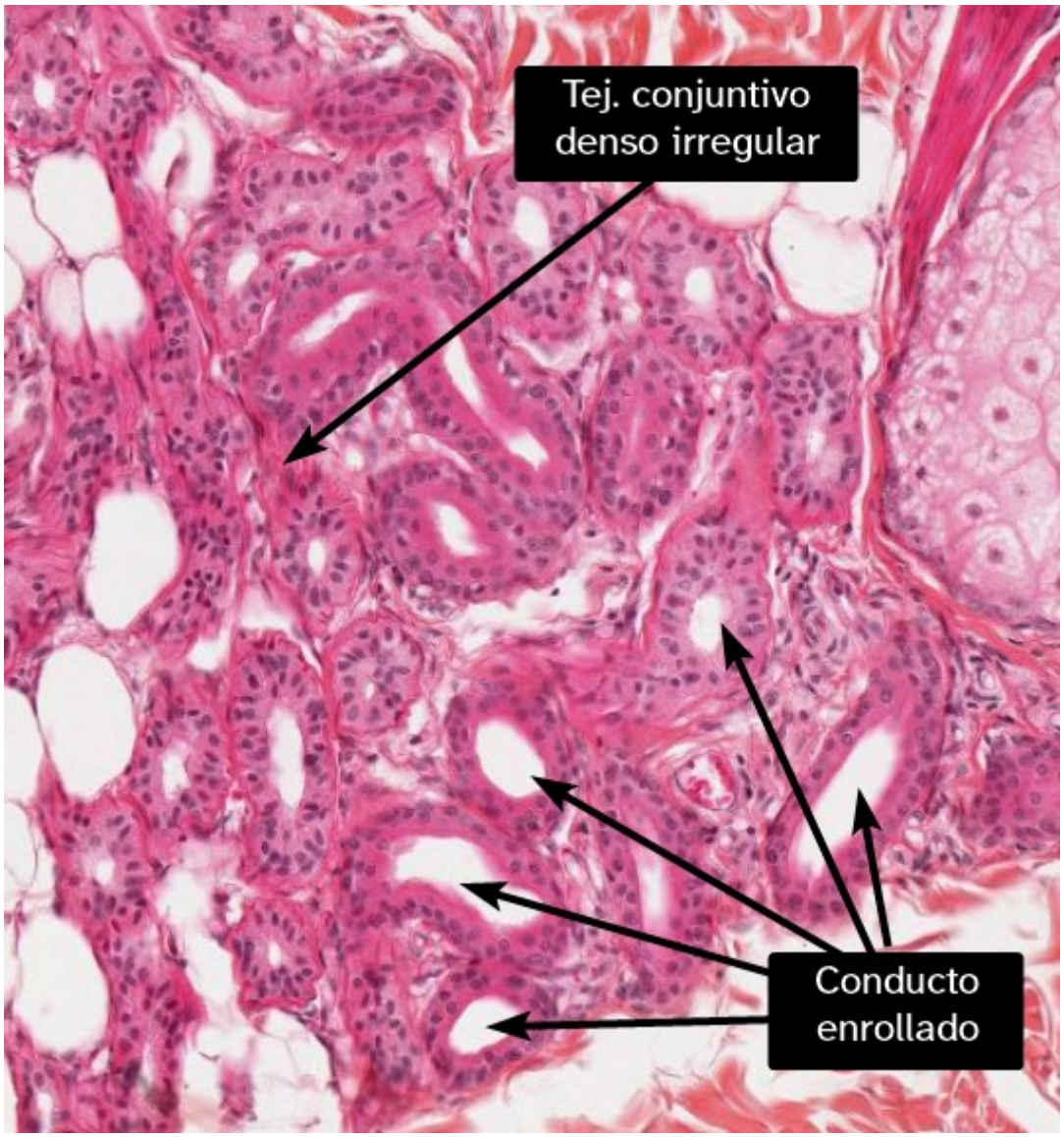

Ilustración 18 Glándula tubulosa glomerular, cuero cabelludo, H&E, 450X

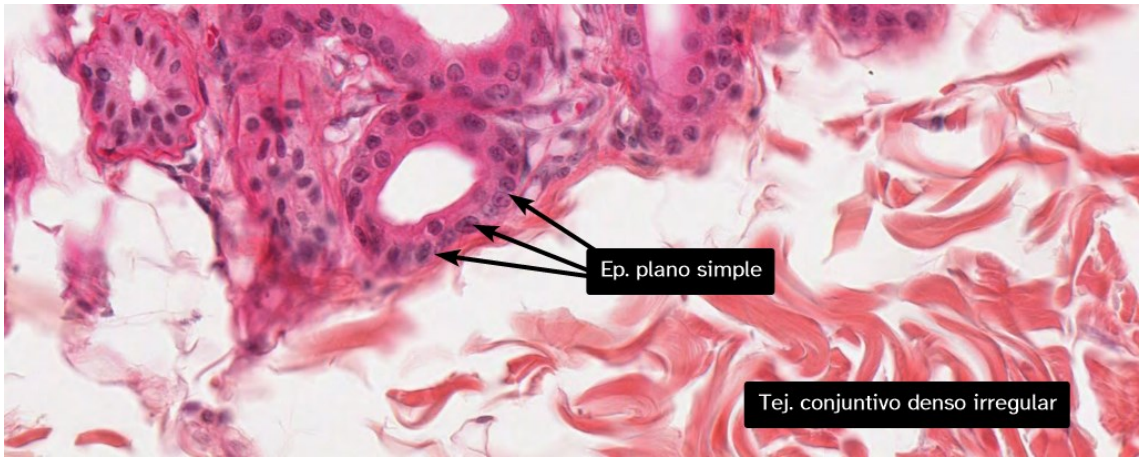

Ilustración 19 Glándula tubulosa glomerular, cuero cabelludo, H&E, 500X

Glándulas exocrinas compuestas

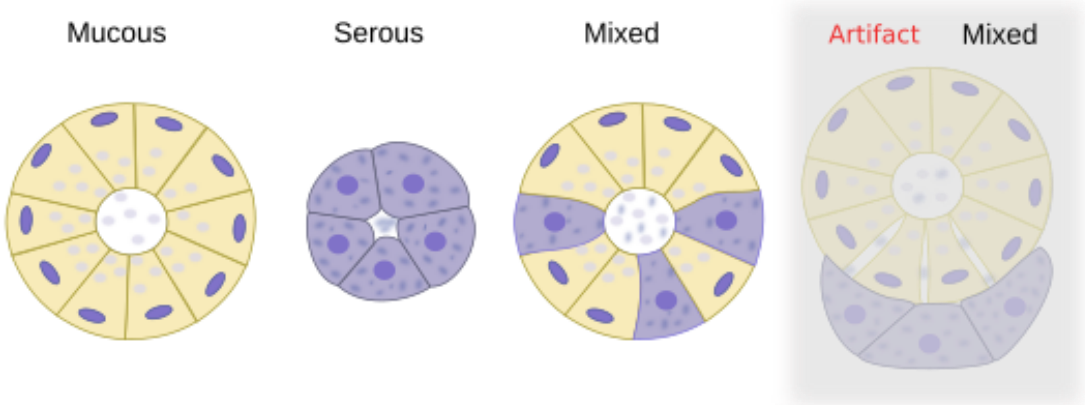

Ilustración 20 Tipos de acinos

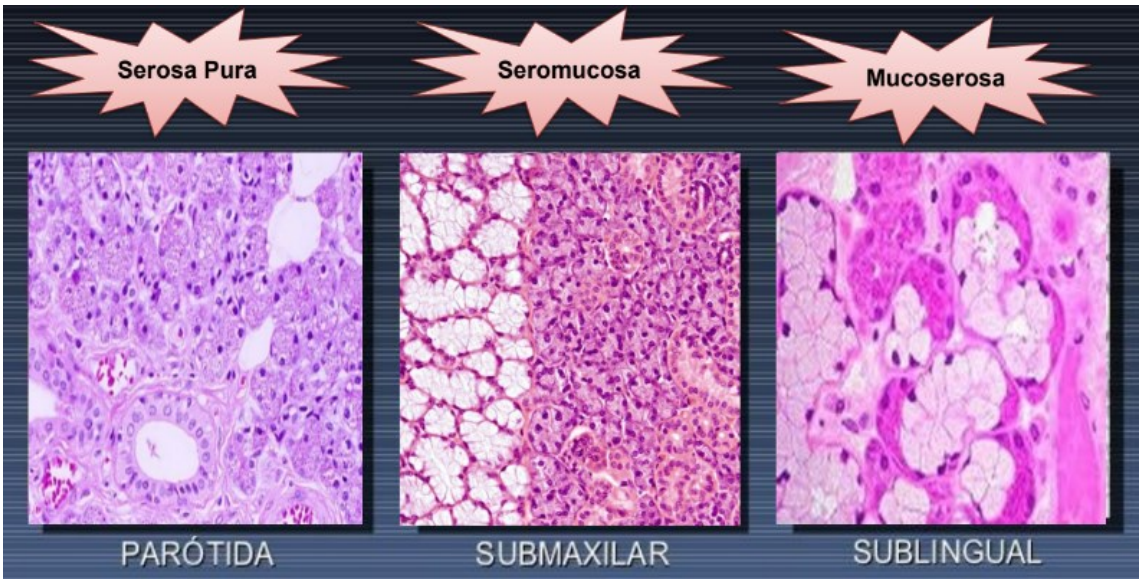

La **cavidad oral contiene tres pares de glándulas salivales** mayores, la **parótida**, la **submaxilar/submandibular** y la **sublingual**, y muchas glándulas salivales menores dentro de la submucosa de la cavidad oral.

Los tabiques de tejido conectivo se extienden hacia la glándula y la dividen en lóbulos y lóbulos.

Las secreciones de los acinos se liberan en las luces acinares y luego viajan a través de los conductos intercalados, los conductos estriados y luego hacia los conductos excretores que desembocan en la cavidad bucal.

Glándula serosa pura (Parotida)

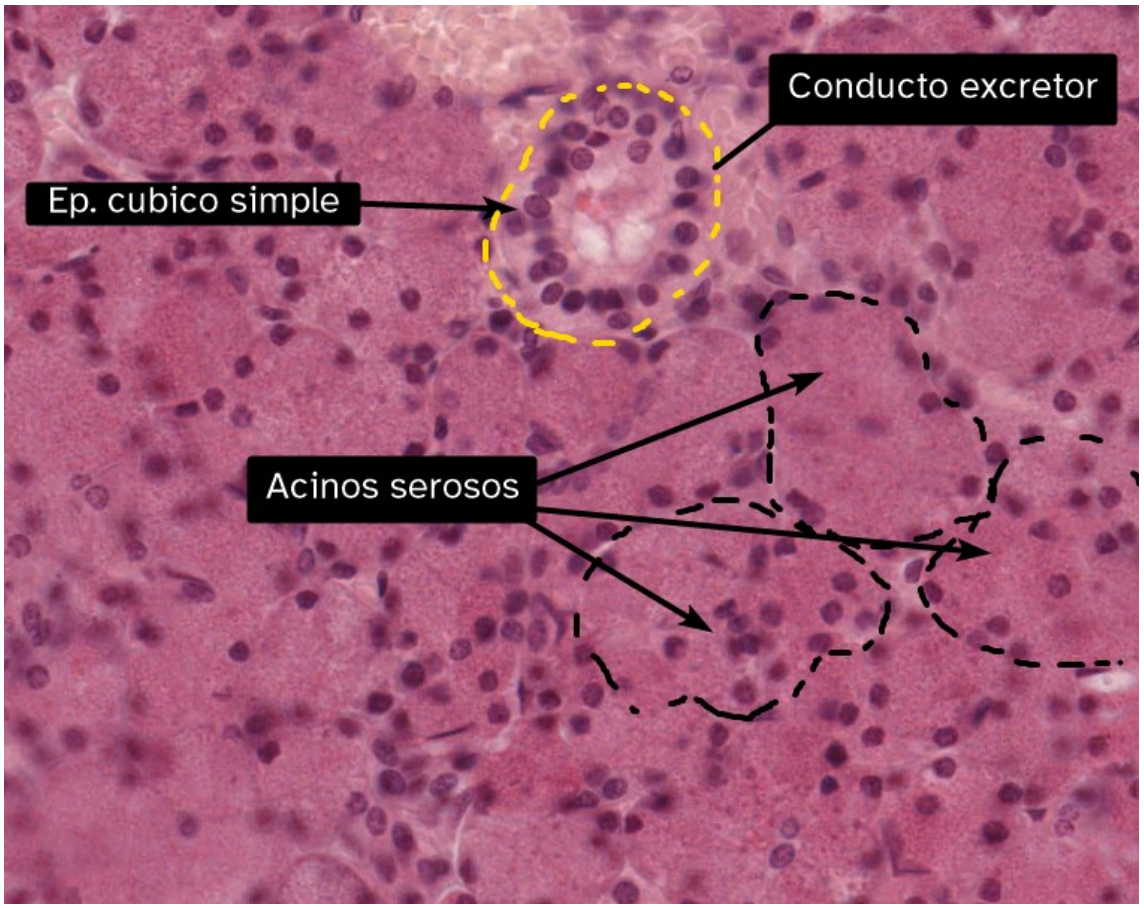

Ilustración 21 Glándula serosa pura; parótida, H&E 400X

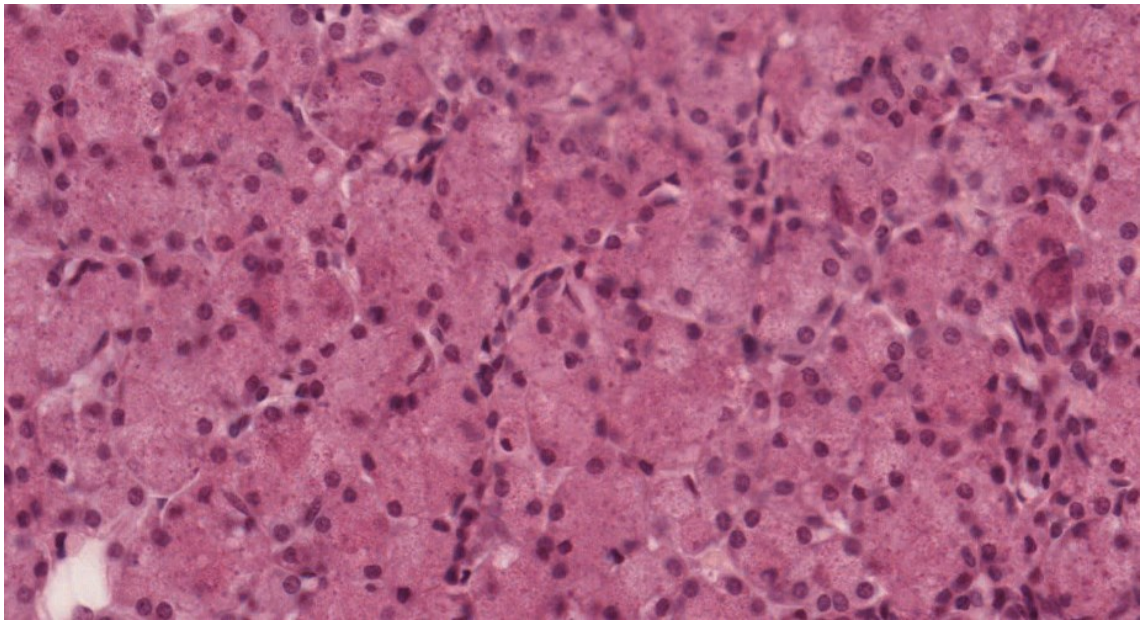

Ilustración 22 Solo acinos serosos; glándula serosa pura; parótida, H&E 500X

Glándula Seromucosa (Submaxilar)

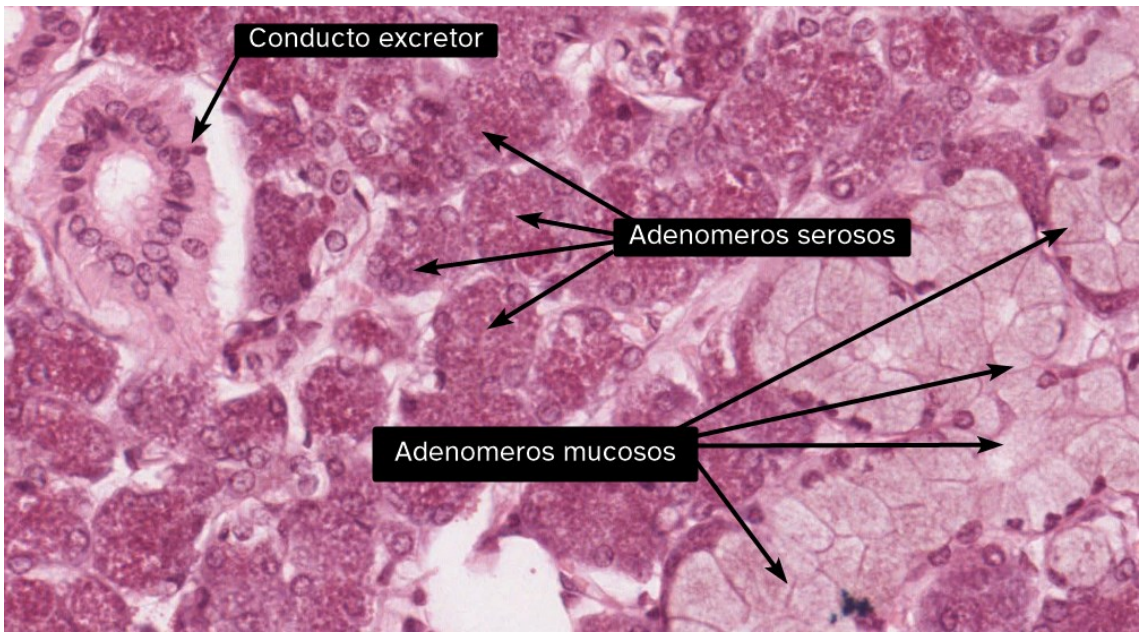

Ilustración 23 Glándula Seromucosa, seromucosa; H&E 400X

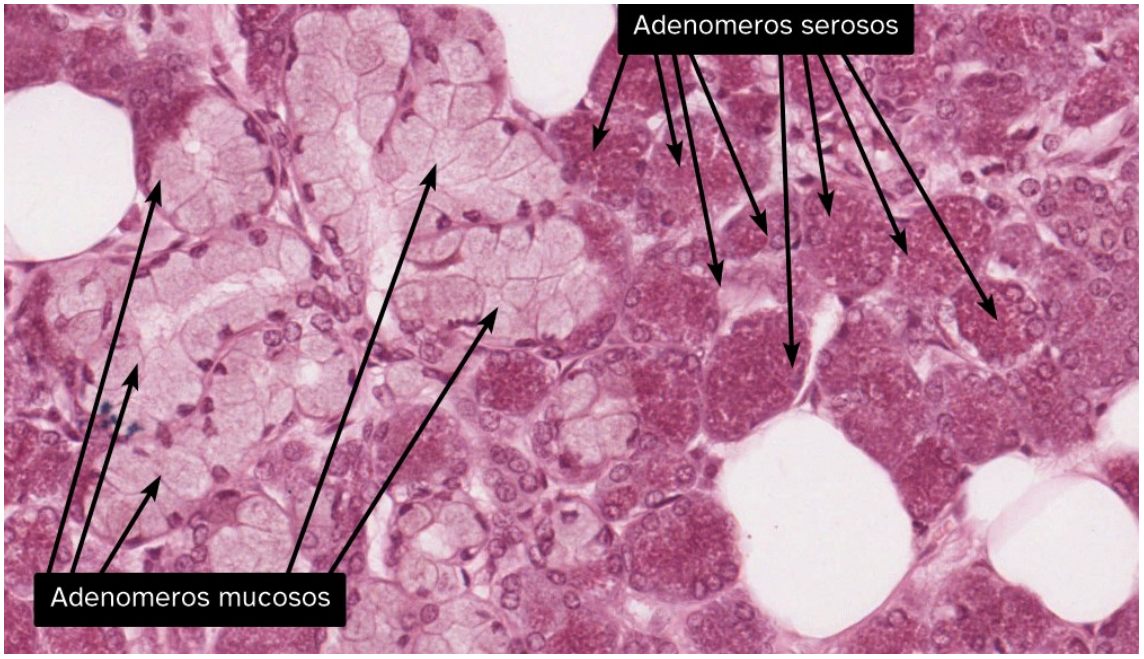

Ilustración 24 Glándula Seromucosa, seromucosa; H&E 400X

Glándula mucoserosa (sublingual)

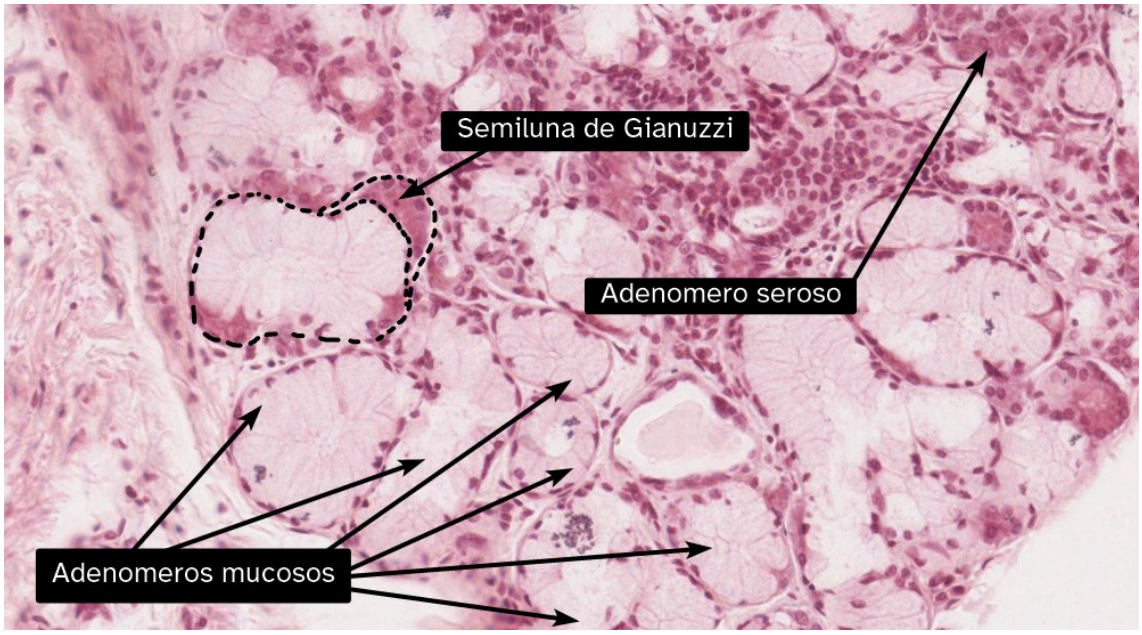

Ilustración 25 Glándula mucoserosa, Sublingual, H&E, 400X

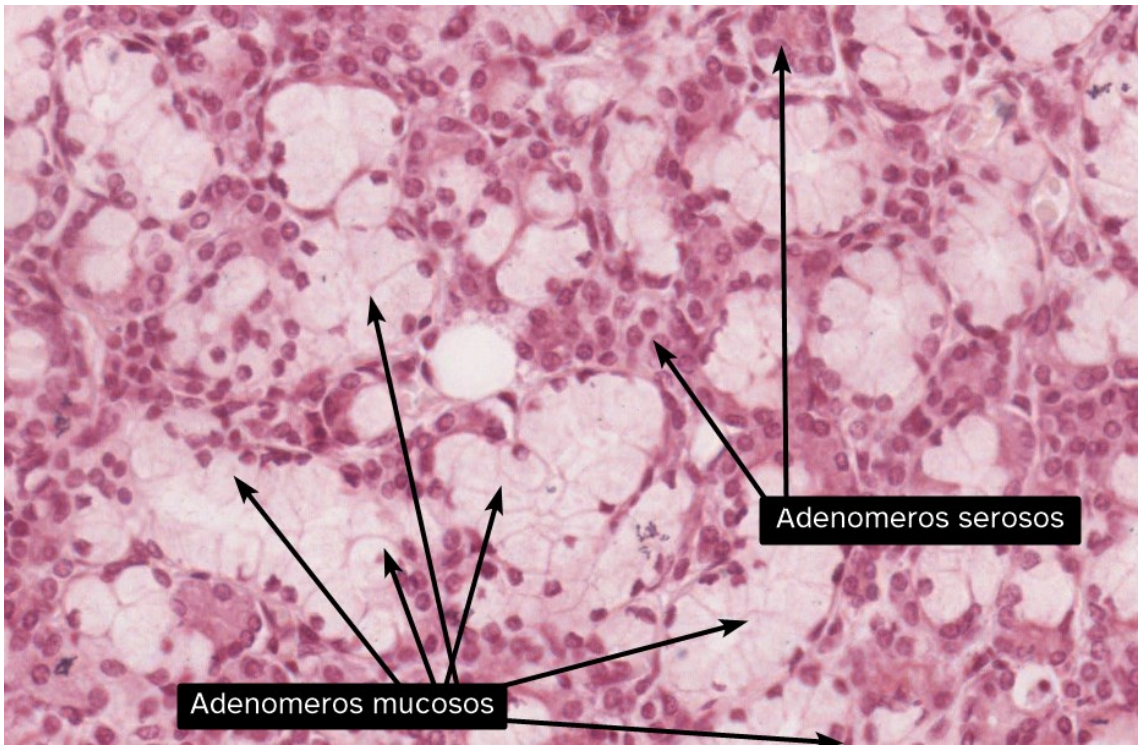

Ilustración 26 Glándula mucoserosa, Sublingual, H&E, 400X

UNIDAD II

TEJIDO CONJUNTIVO

A diferencia de los otros tipos de tejido (epitelio, músculo y nervio), que consisten principalmente en células, el componente principal del tejido conectivo es la matriz extracelular.

Las matrices extracelulares consisten en diferentes combinaciones de ***fibras proteica***s (*colágeno y fibras elásticas) y sustancia fundamental.*

Fibras colágenas

El ***colágeno***, la más *abundante de las fibras*, es ***inelástico*** y es el producto principal de los ***fibroblastos***

Los colágenos más comunes son:

- **tipo I** (dermis, hueso, cápsulas de órganos, fibrocartílago, dentina),
- **tipo II** (cartílagos hialinos y elásticos),
- **tipo III** (fibras reticulares),
- **tipo IV** (lámina densa de la lámina basal),
- **tipo V** (placenta), y
- **tipo VII** (fibrillas de anclaje de la lámina basal).

Ilustración 27 Fibras colágenas, cuero cabelludo, H&E 500X

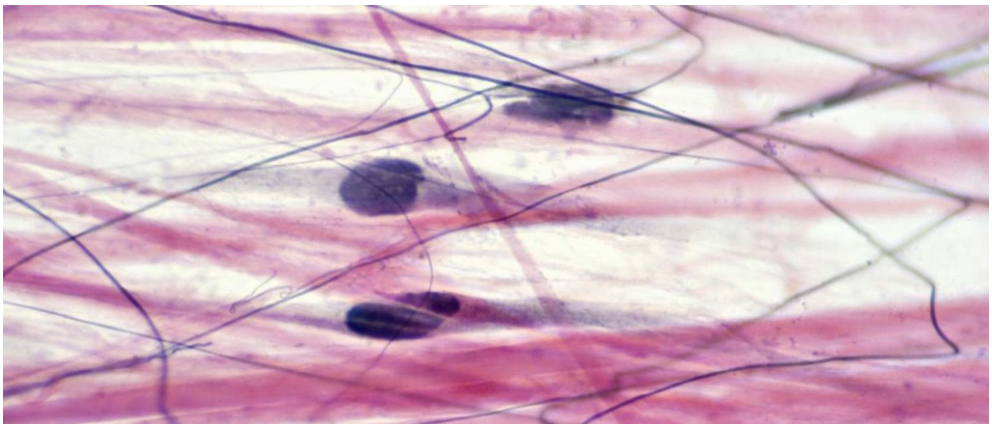

Fibras elasticas

Las fibras ***elásticas***, como su nombre lo indica, pueden estirarse hasta aproximadamente el 150 % de su longitud en reposo sin romperse. *Están compuestos por una proteína amorfa, la elastina*

Las fibras elásticas se encuentran en *regiones* del cuerpo que requieren una ***flexibilidad y elasticidad*** considerables.

Tienen *propiedades parecidas a las ligas* que permiten que el tejido que contiene estas fibras, como el estroma de los pulmones, se estire o distienda y vuelva a su forma original. En la pared de los grandes vasos sanguíneos, especialmente en las arterias

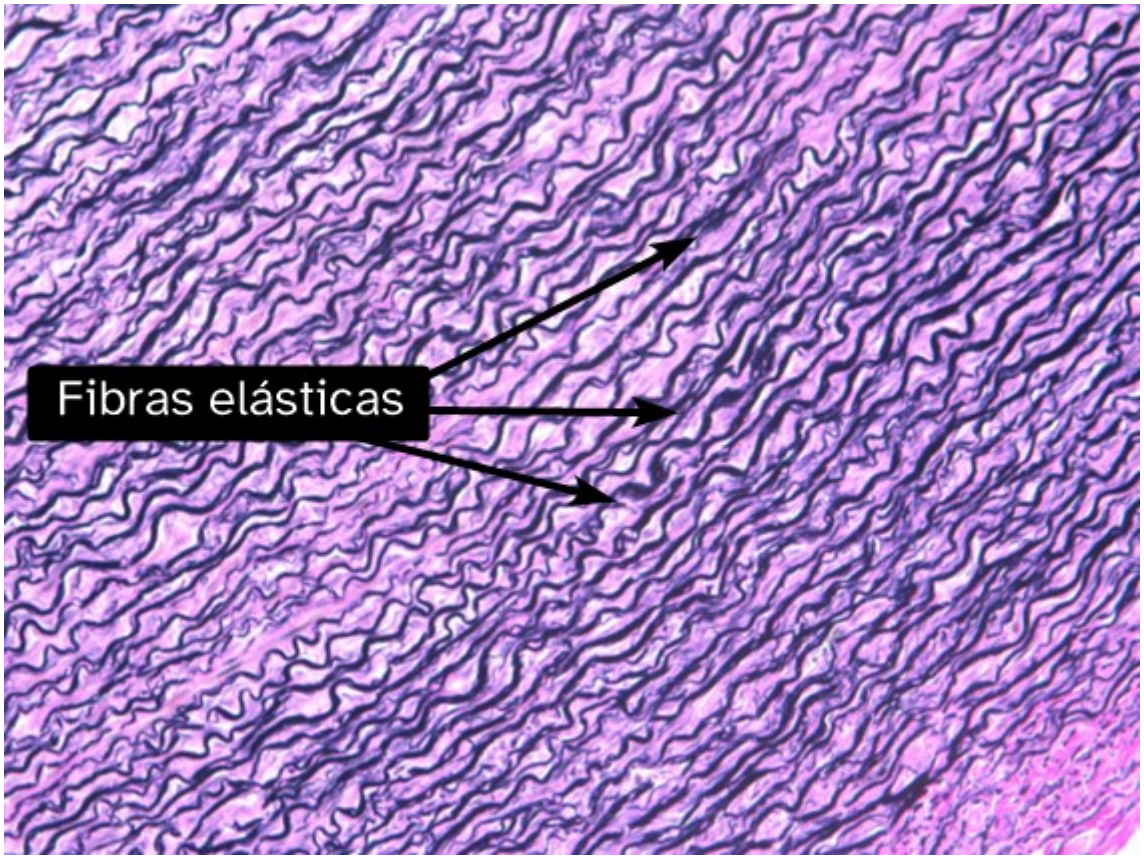

Ilustración 28 Fibras elásticas, arteria de gran calibre, H&E; 400X

Fibras reticulares

Las fibras ***reticulares***, que se encuentran en muchos órganos, *especialmente en el sistema inmunitario,* se ***componen*** principalmente de **colágeno tipo III**, que ***forma una extensa red***, tienen diámetro de 0.5-2 µm. Las fibras reticulares producidas por los fibroblastos.

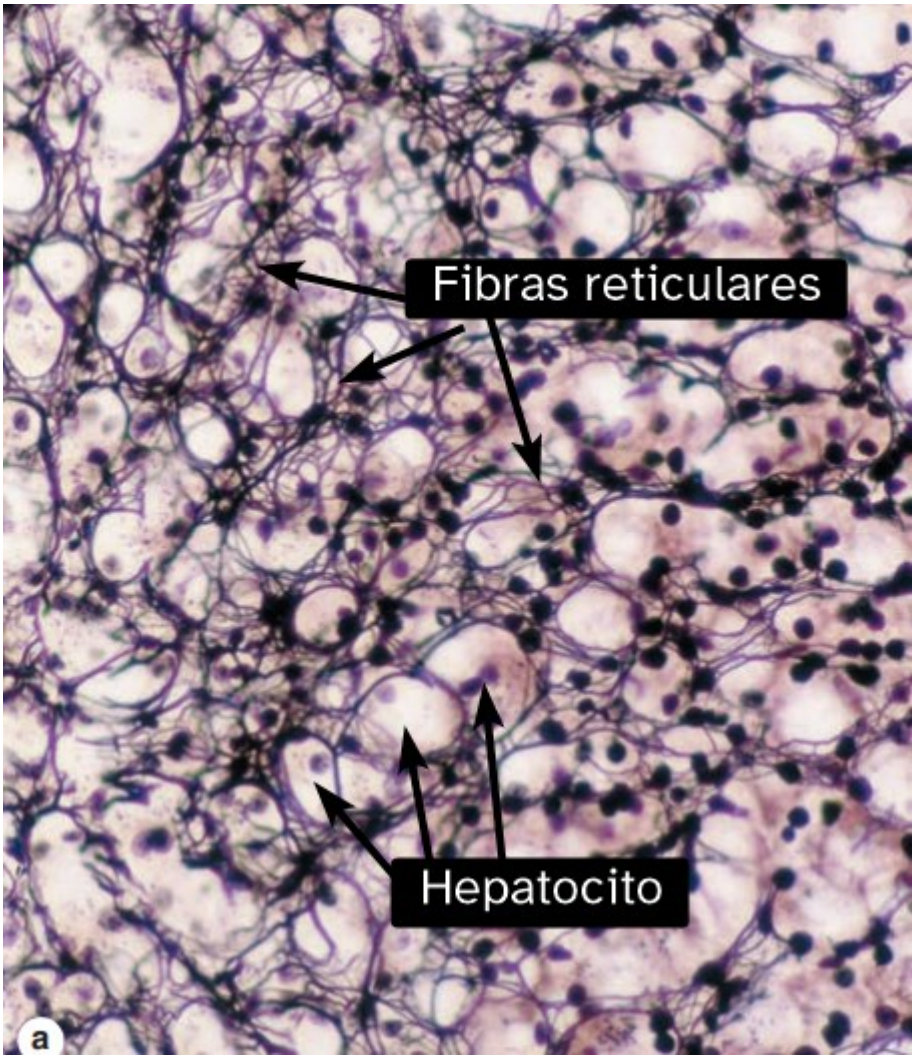

Ilustración 29 Fibras reticulares, hígado; 500X

Células del tejido conjuntivo propiamente dicho

Fibroblastos

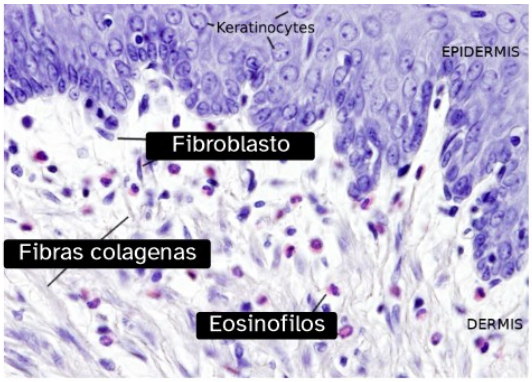

Los ***fibroblastos***, el tipo de célula predominante, son responsables de la síntesis de colágeno, fibras elásticas y reticulares, y gran parte, si no toda, de la sustancia fundamental.

Ilustración 30 Fibroblasto, lengua, Sylven 400X

Macrófagos

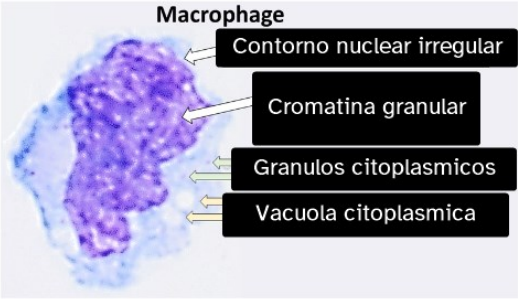

Los macrófagos (histiocitos) se derivan de los monocitos en la médula ósea. Migran al tejido conectivo y funcionan en la ingestión (fagocitosis) de partículas extrañas. Adquieren diferentes nombres al estar presente en un órgano u otro; por ejemplo células del carbón en pulmones

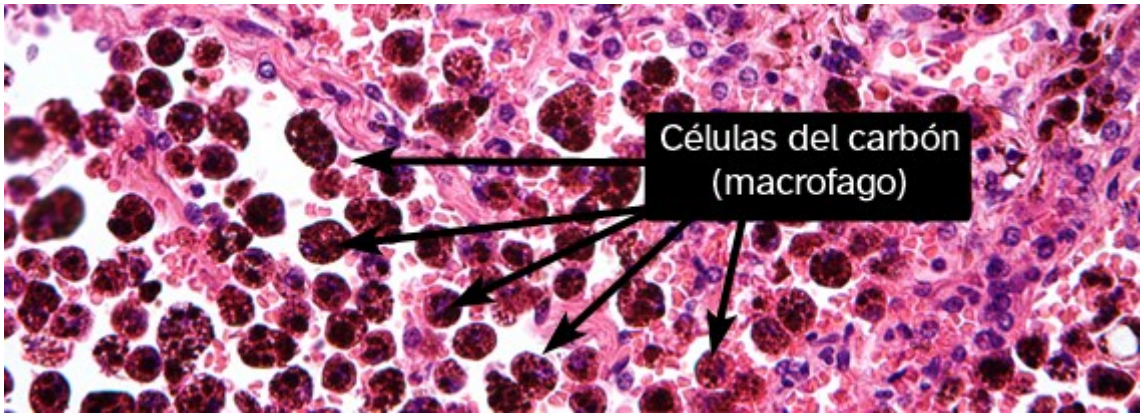

Ilustración 31 células del carbón (macrófagos), pulmón, H&E 400X

Células plasmáticas

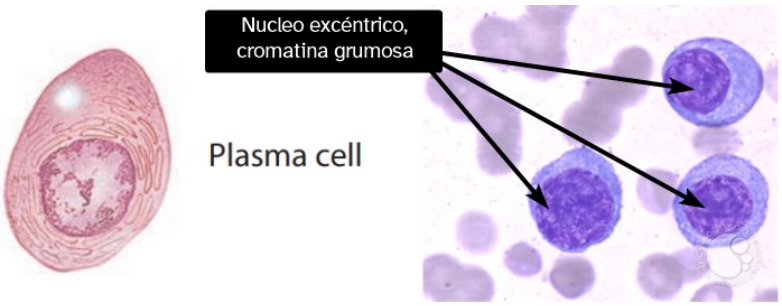

Las células plasmáticas son el principal tipo de célula presente durante la inflamación crónica. Estas células se derivan de una subpoblación de linfocitos y son responsables de la síntesis y liberación de anticuerpos humorales.

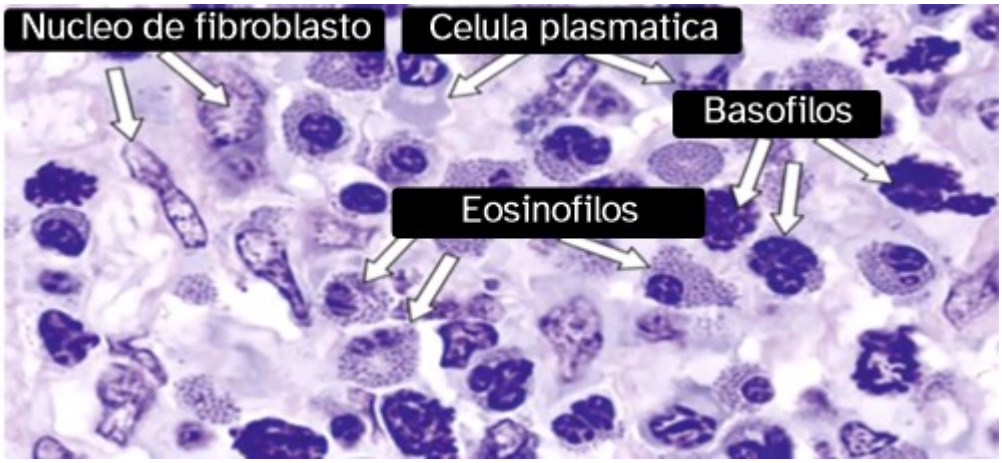

Ilustración 32 célula plasmática lamina basal del intestino; Sylven, 400X

Mastocitos/celula cebada

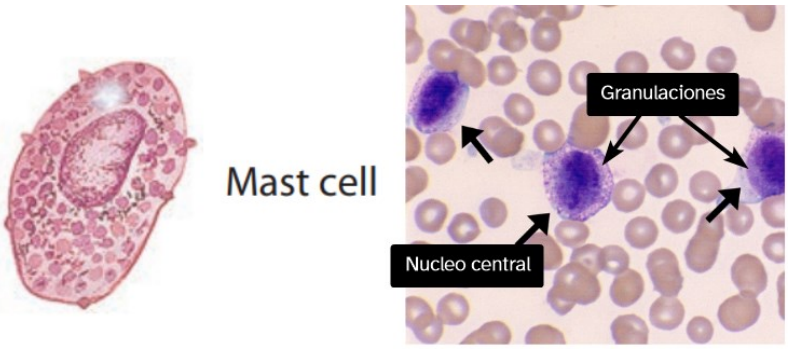

Los mastocitos suelen observarse en las proximidades de pequeños vasos sanguíneos, aunque no se comprende la relación entre ellos, mas alla de que es mas eficaz depositar sus sustancias al torrente sanguineo.

Ilustración 33 mastocitos, sangre, Wright; 1000X

Adipocitos

Adipocyte

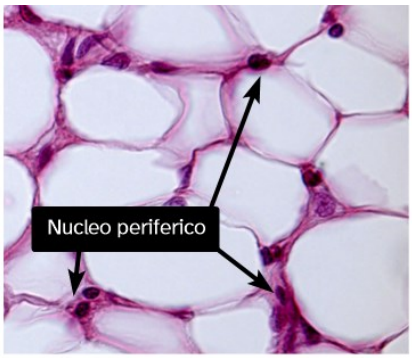

Los adipocitos pueden formar pequeños grupos o agregados en el tejido conectivo laxo. Almacenan lípidos y forman tejido adiposo, que protege, aísla y amortigua los órganos del cuerpo.

Variedad del tejido conjuntivo propiamente dicho

El tejido conectivo está compuesto por células y una matriz extracelular. La matriz extracelular consta de fibras proteicas, incluidas fibras de colágeno, elásticas y reticulares, así como un componente amorfo que contiene moléculas especializadas como proteoglucanos, glucoproteínas multiadhesivas y glicosaminoglucanos. Estos componentes juntos forman la sustancia fundamental de la matriz extracelular.

El tejido conectivo se encuentra en todo el cuerpo y forma un compartimento continuo y **este tiene variaciones dependiendo su ubicación** como veremos a continuación. Está delimitado por las láminas basales de varios tejidos epiteliales y las láminas basales o externas de las células musculares y las células que sostienen los nervios.

Tejido adiposo

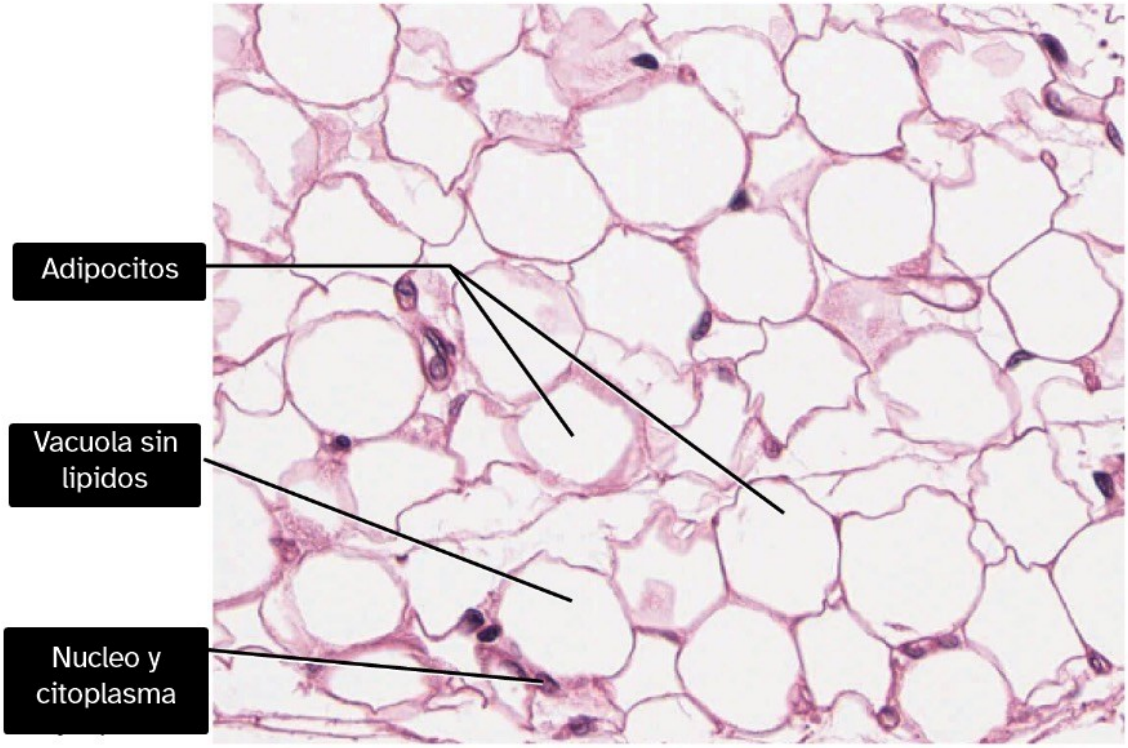

Ilustración 34 Tejido adiposo, hipodermis; H&E 400X

Gelatina de Wharton

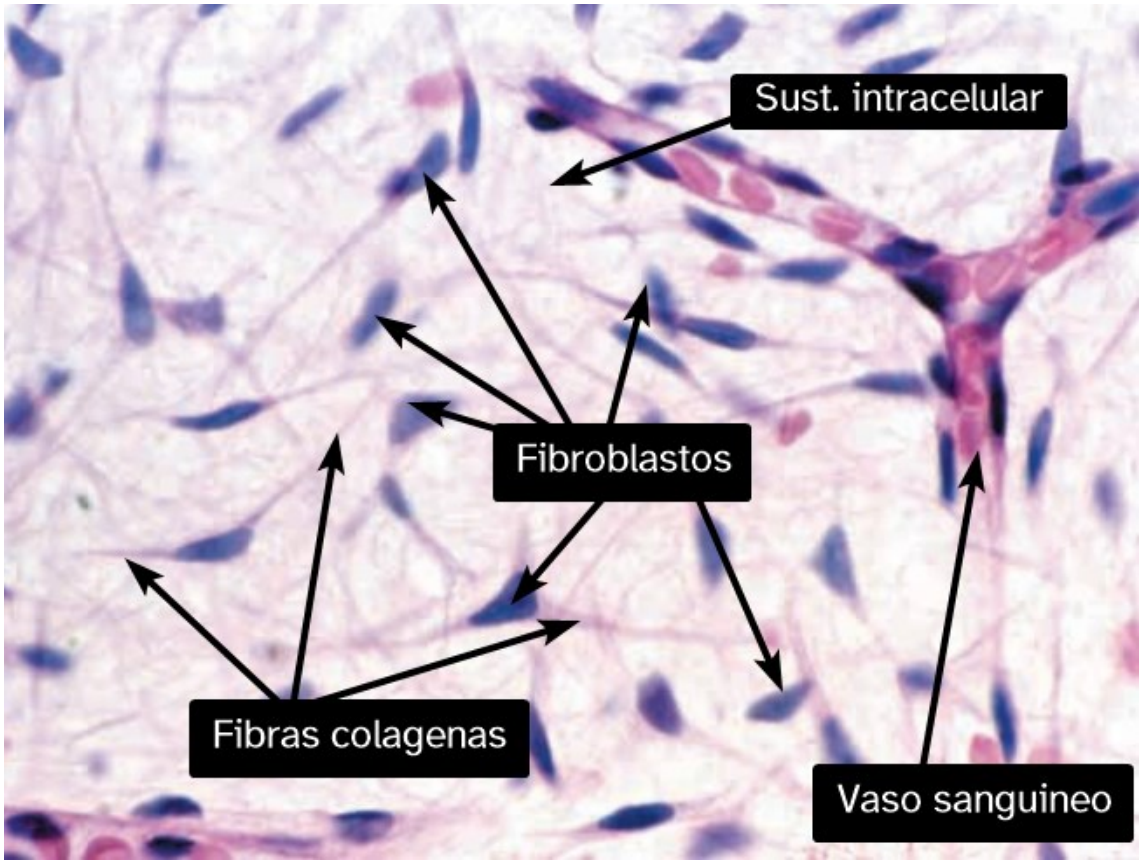

Ilustración 35 Fotomicrografía de la gelatina de Wharton del cordón umbilical teñida con H&E. 450X

TEJIDO CARTILAGINOSO

El **cartílago es una forma especializada de tejido conjuntivo** compuesto por *condrocitos y una matriz extracelular*. Es ***avascular*** y se compone principalmente de **matriz extracelular**, que representa más del **95% de su volumen**. ***Existen tres tipos de cartílago*** según las características de su matriz: ***cartílago hialino***, ***cartílago elástico*** y ***fibrocartílago***.

El ***cartílago hialino*** tiene un aspecto **vítreo homogéneo** y contiene fibras de colágeno tipo II, proteoglicanos, glicosaminoglicanos (GAG) y glucoproteínas multiadhesivas. Funciona como una superficie de baja fricción, lubrica las **articulaciones** y distribuye las **fuerzas**. La matriz de cartílago hialino está muy **hidratada**, proporcionando resiliencia y permitiendo la difusión de pequeños metabolitos.

El ***cartílago elástico***, además de los componentes del cartílago hialino, contiene fibras y laminillas elásticas, que le confieren mayor **flexibilidad y elasticidad**.

El ***fibrocartílago*** se caracteriza por *abundantes fibras de colágeno* tipo I y posee propiedades intermedias entre hialino y tejido conectivo denso. Se encuentra en áreas que requieren ***resistencia a la compresión y tensión***.

Cada tipo de cartílago tiene ubicaciones, funciones y características específicas.

Cartílago hialino

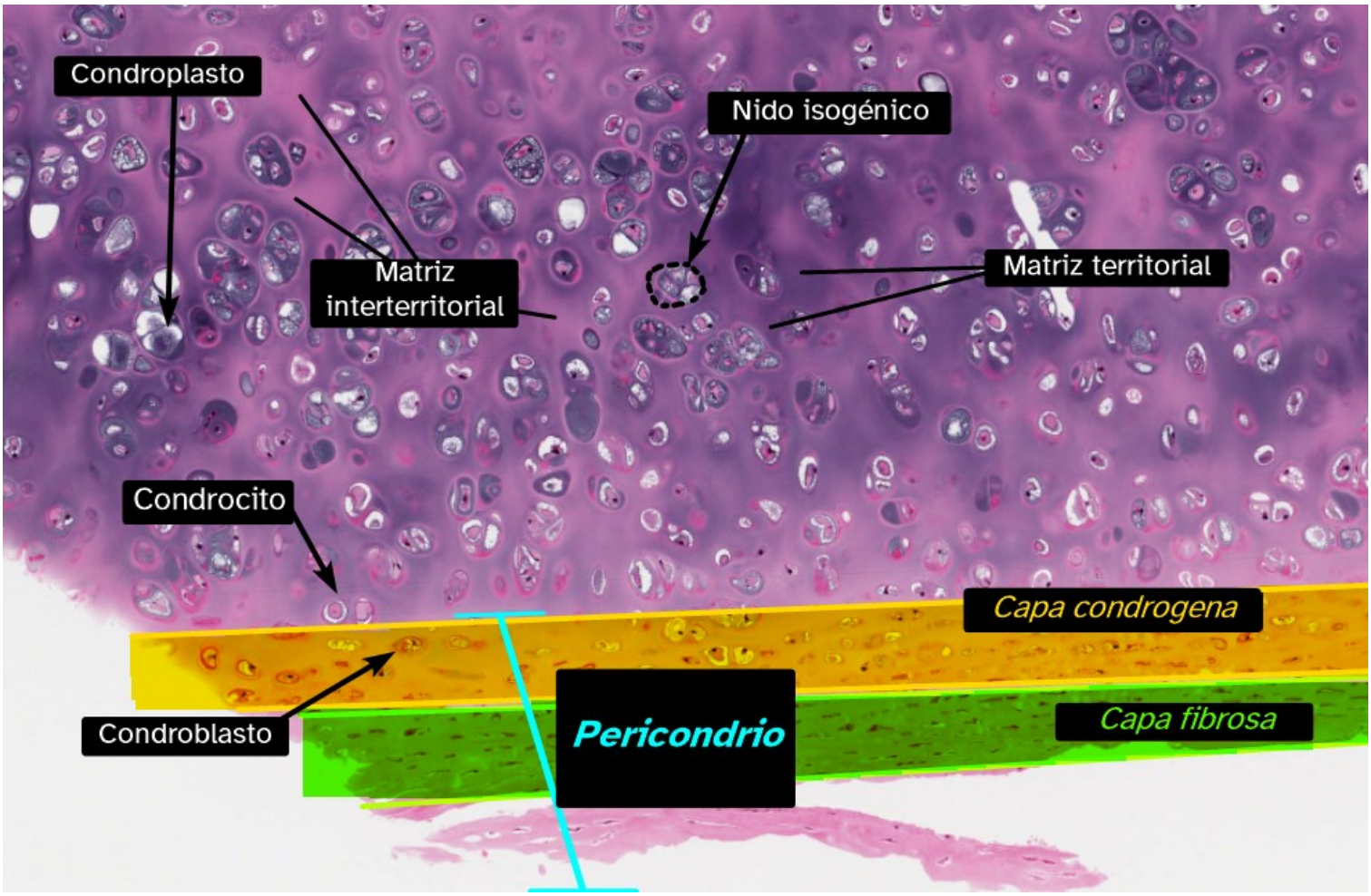

Ilustración 37 cartílago hialino, tráquea, H&E 400X

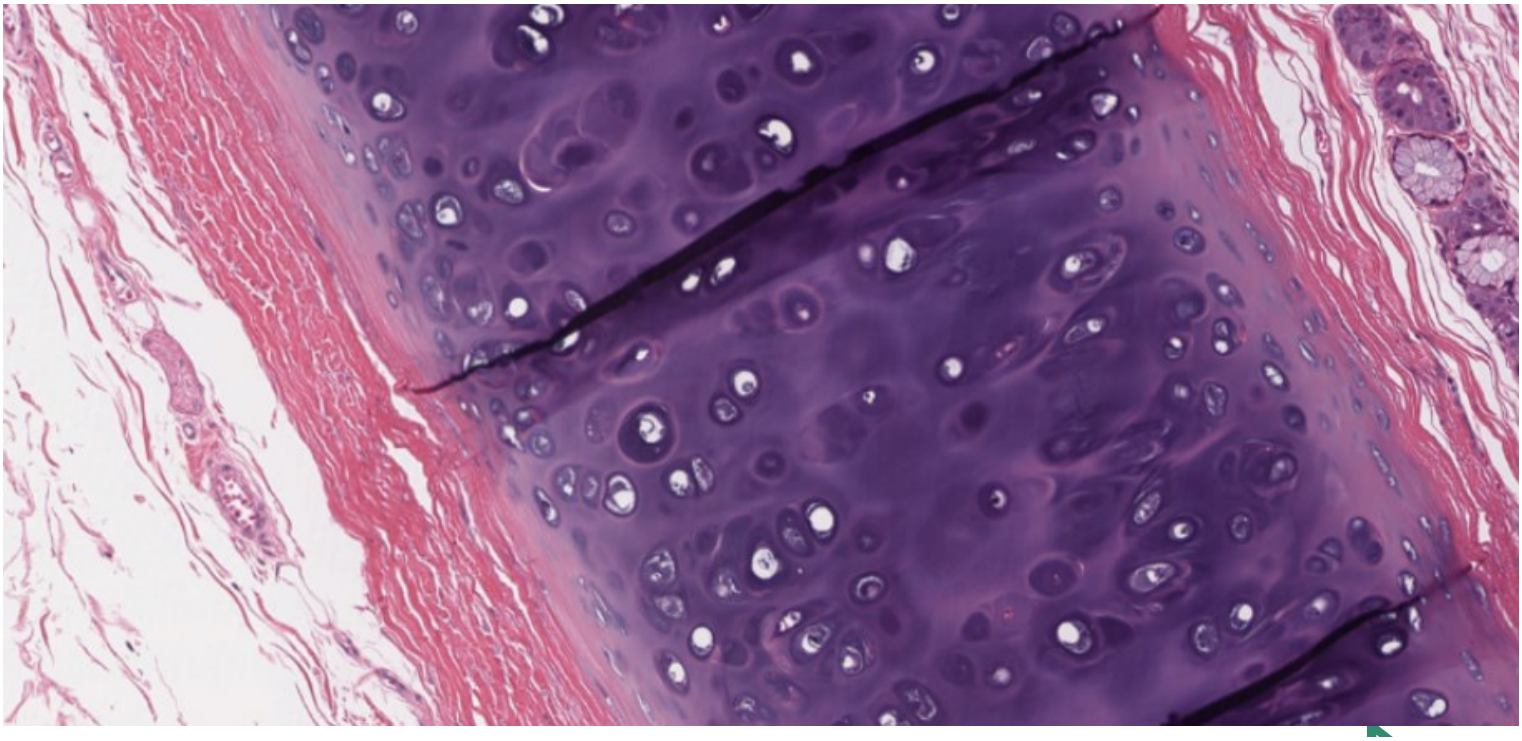

Ilustración 36 tráquea, esófago H&E

SANGRE

La sangre es un ***tejido conjuntivo especializado***; es decir que está hecho de *células vivas* suspendidas en una *matriz no viva*; compuesta de una sustancia fundamental, *en este caso liquido; que le llamamos plasma*

Este tejido ayuda a ***regular varios procesos vitales como la homeostasia***; que es mantener un ambiente interno constante dentro de los límites de tolerancia.

Al igual que otros fluidos del organismo, el plasma está compuesto principalmente por agua; es aproximadamente un 92% agua. Disuelta o suspendida en esta agua hay una mezcla de sustancias, la mayoría de las cuales son proteínas

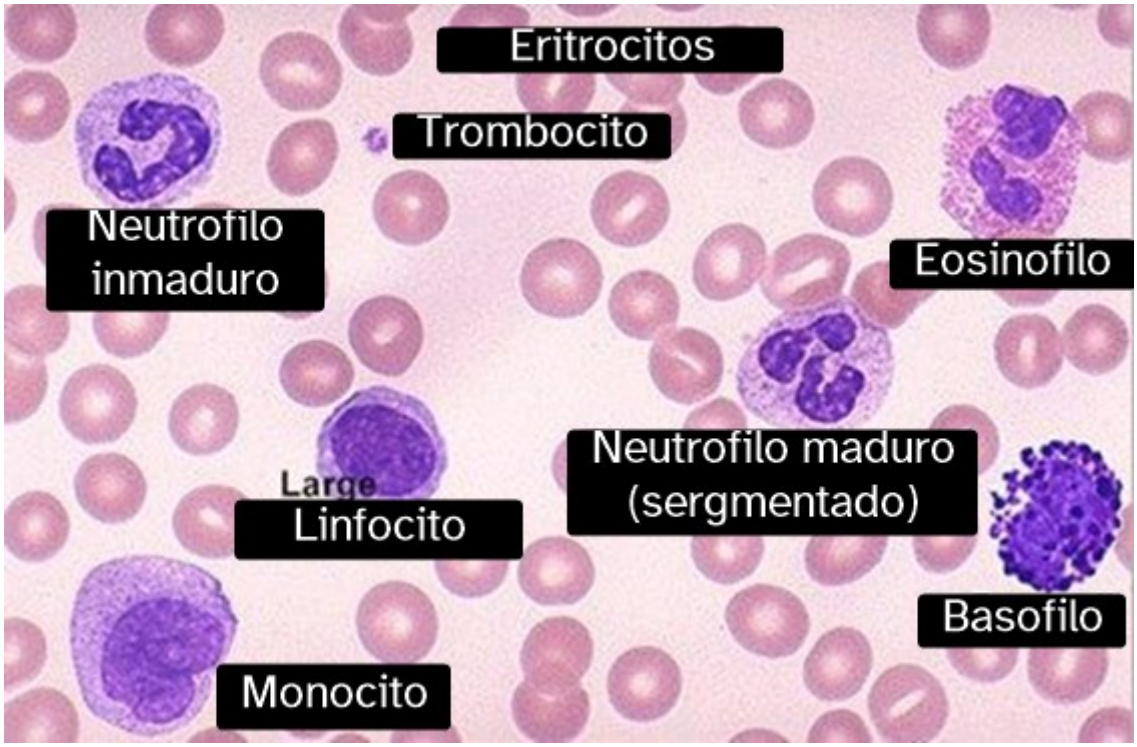

Ilustración 38 Sangre, elementos formes; Wright 1000X

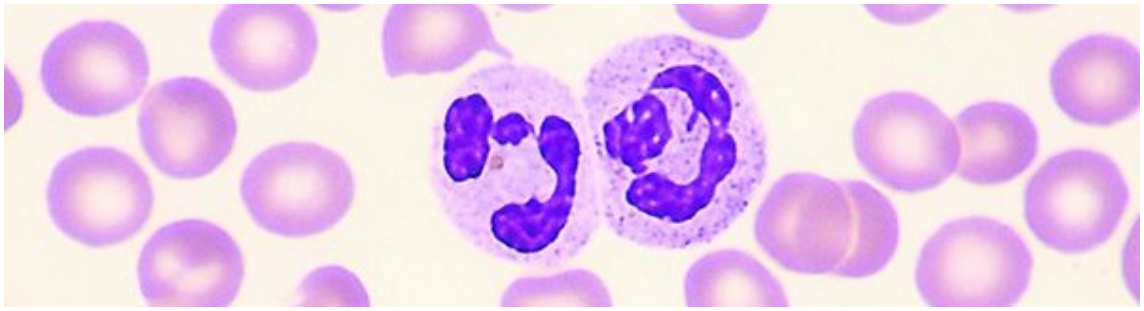

Ilustración 39 neutrófilo sangre; Wright 1000X

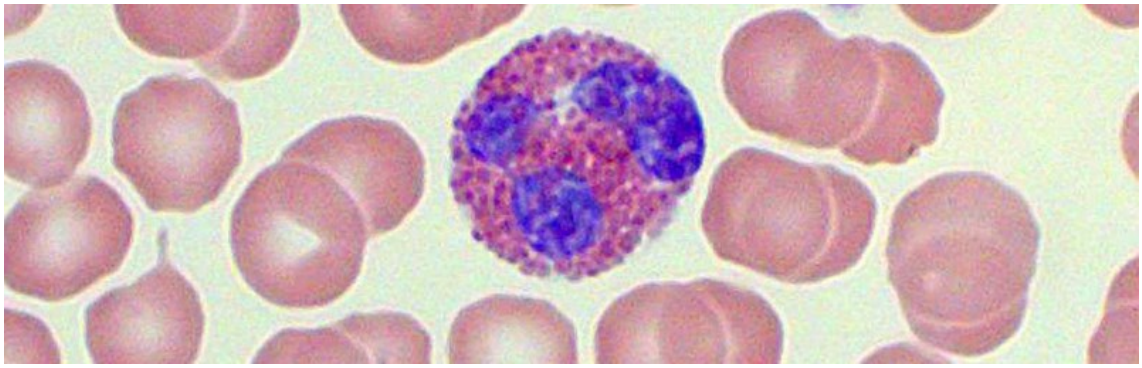

Ilustración 40 Eosinófilo sangre; Wright 1000X

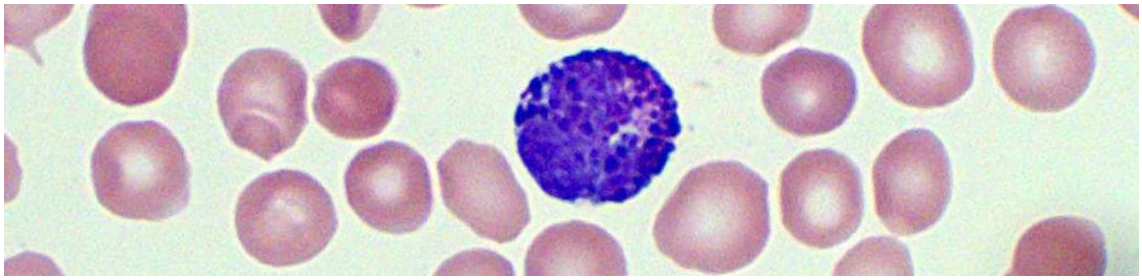

Ilustración 41 basófilo sangre; Wright 1000X

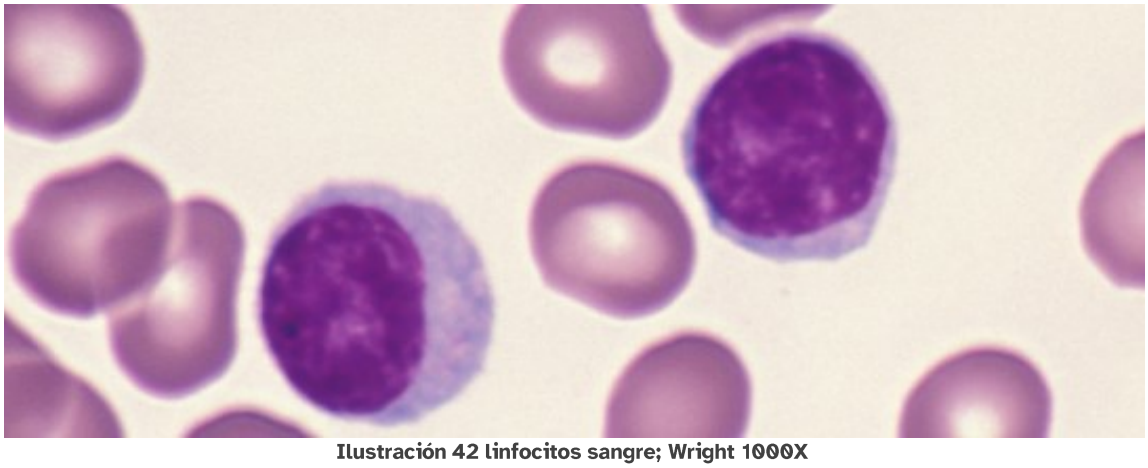

Ilustración 42 linfocitos sangre; Wright 1000X

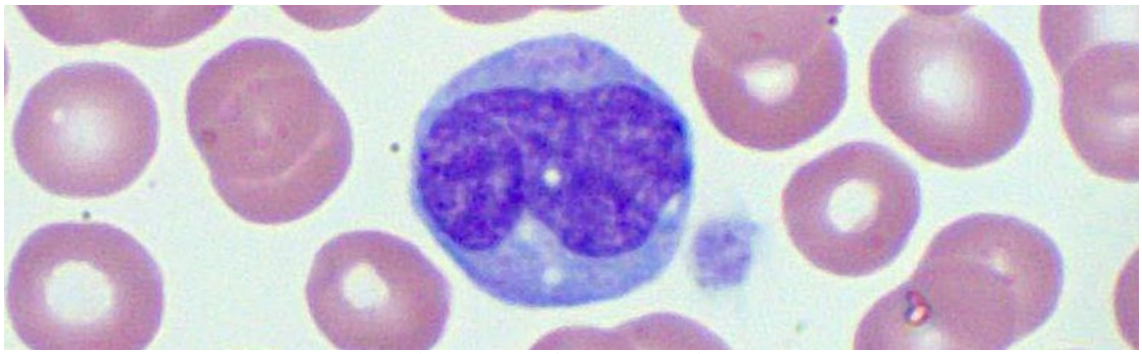

Ilustración 43 monocito sangre; Wright 1000X

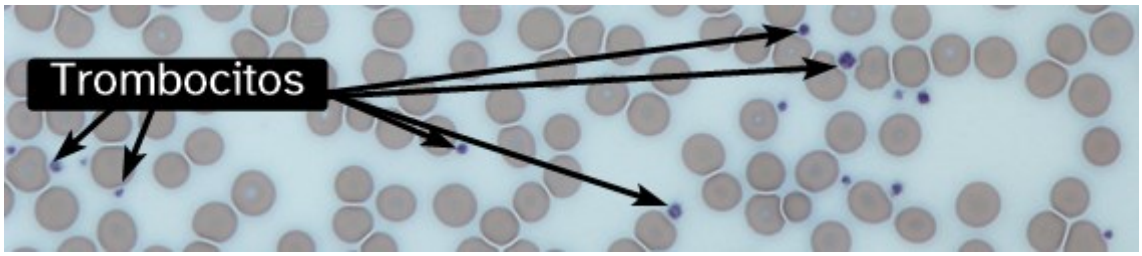

Ilustración 44 trombocito sangre; Wright 1000X

UNIDAD III

TEJIDO MUSCULAR

El tejido muscular juega un papel en el **movimiento del cuerpo y es responsable de los cambios en el tamaño y la forma de los órganos internos**. Consiste en *células alargadas especializadas* que están dispuestas en conjuntos paralelos y tienen la función principal de contracción.

El tejido muscular se **clasifica según la apariencia de las células contráctiles**. Hay dos tipos principales de tejido muscular:

1. **Músculo estriado**: en el músculo estriado, las células **exhiben estrías** cruzadas cuando se observan con un microscopio óptico.
    a. **Musculo estriado somático**
        i. Este tipo de músculo también se conoce como *músculo esquelético* o voluntario y es el responsable de los movimientos voluntarios del cuerpo. Está unido al esqueleto y está bajo control consciente.
    b. **Musculo estriado cardiaco**
        i. Es el musculo presente en el miocardio (corazón) y es de movimiento involuntario y rítmico.
2. **Músculo liso**: las células del músculo liso no muestran estrías cruzadas bajo el microscopio óptico. Este tipo de músculo se encuentra en las paredes de los órganos huecos, como los vasos sanguíneos, los órganos digestivos y el sistema respiratorio. Es responsable de los movimientos involuntarios y no está bajo control consciente.

Musculo liso

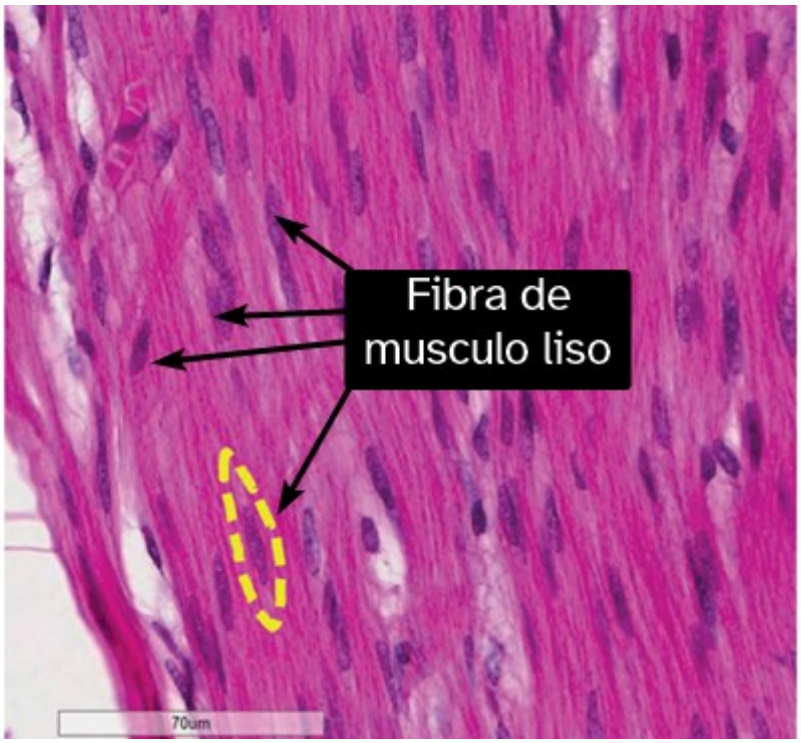

Ilustración 45 Musculo liso, intestino delgado, H&E 400X

Musculo estriado somatico

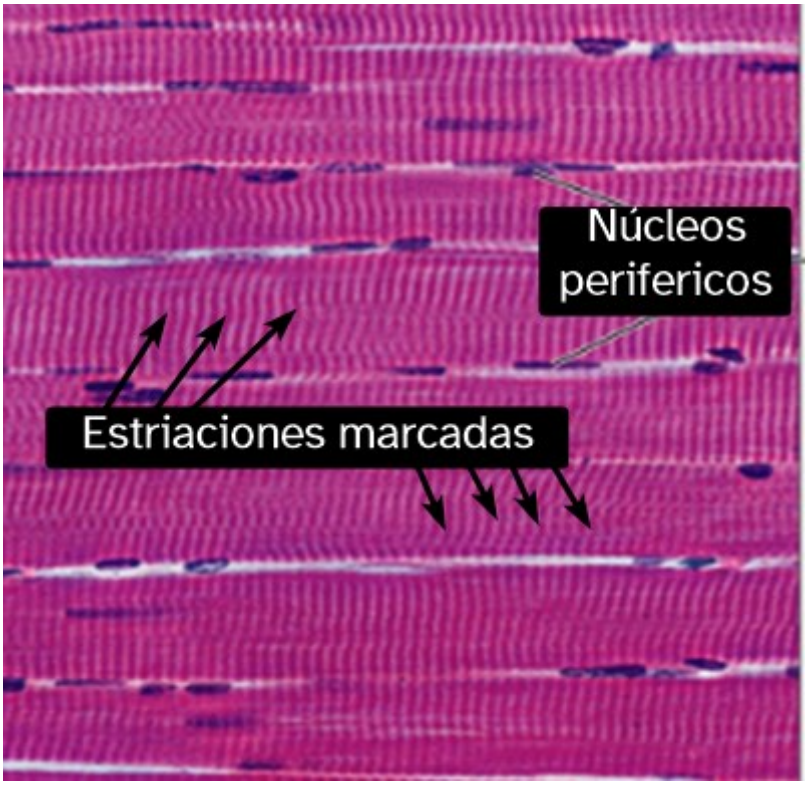

Ilustración 46 Musculo estriado somático, tríceps, H&E 400X

Musculo estriado cardiaco

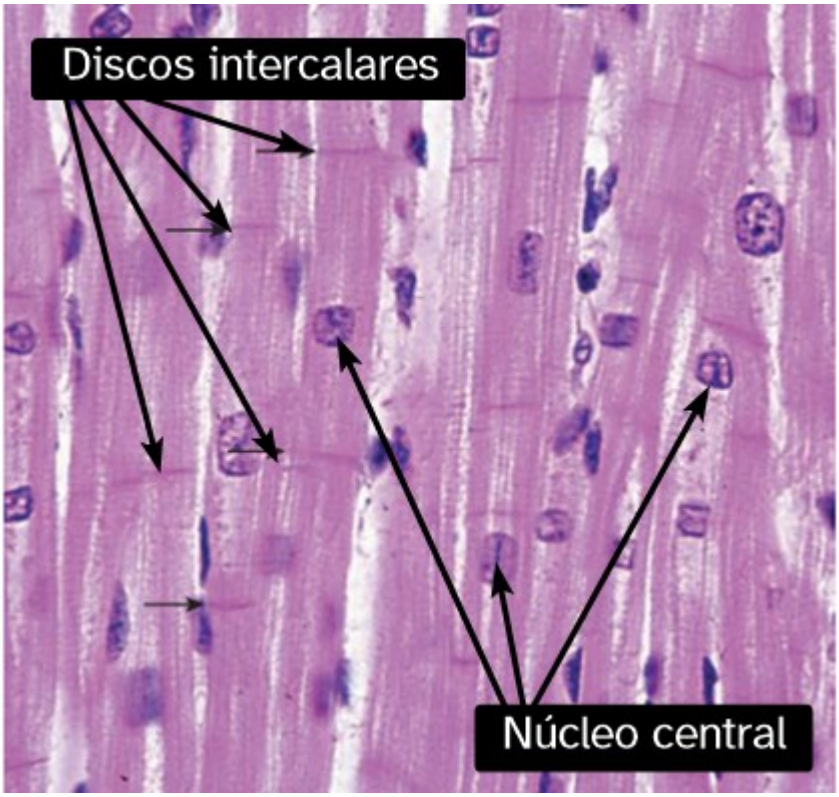

Ilustración 47 Musculo estriado cardiaco, miocardio (corazón) H&E 400X

TEJIDO NERVIOSO

El tejido nervioso es un componente del sistema nervioso y está formado por neuronas y células de sostén llamadas neuroglia. La función principal del tejido nervioso es percibir estímulos y generar impulsos nerviosos hacia diversos órganos del cuerpo por medio de neurotransmisores. Supervisa y regula las funciones del organismo

La ***neurona*** o célula nerviosa es ***la unidad funcional del sistema nervioso.***

Consta de un cuerpo celular, que contiene el núcleo, y varios procesos de longitud variable.

Las células nerviosas están ***especializadas en recibir estímulos de otras células*** y conducir impulsos eléctricos (especialización para *comunicación neurona a neurona*) a otras partes del sistema a través de sus procesos

Cebero (célula de Betz/Piramidal

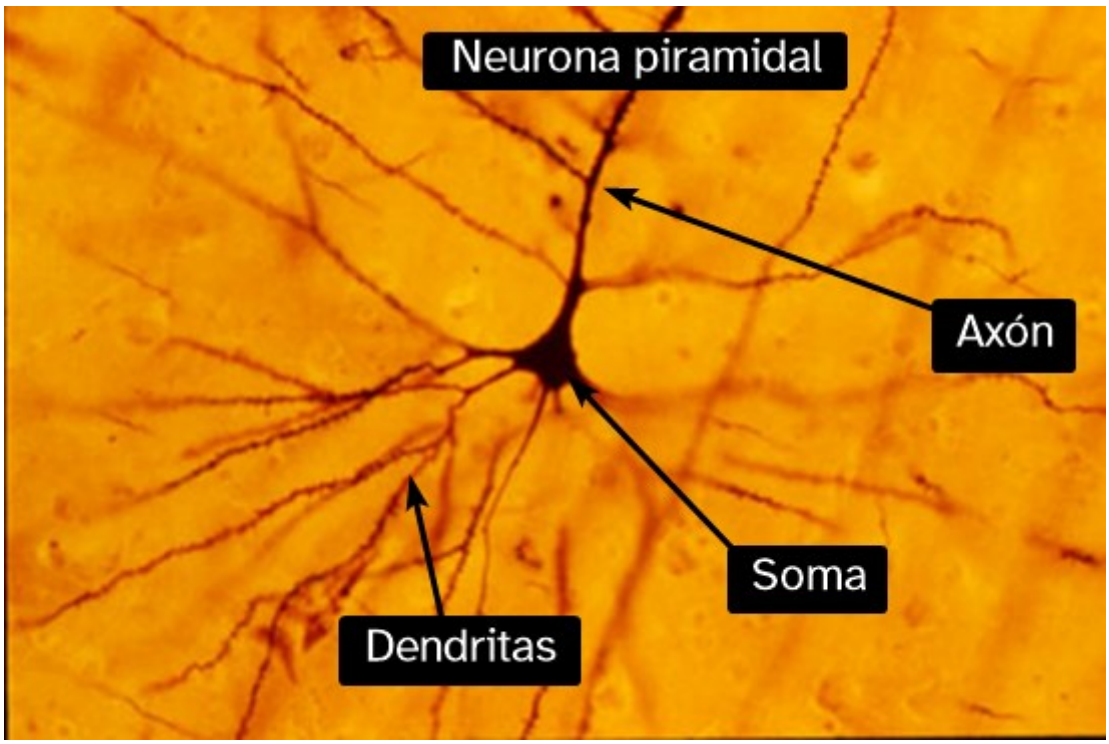

Ilustración 48 célula de Betz o neurona piramidal, corteza cerebral; 1000X

Cerebelo

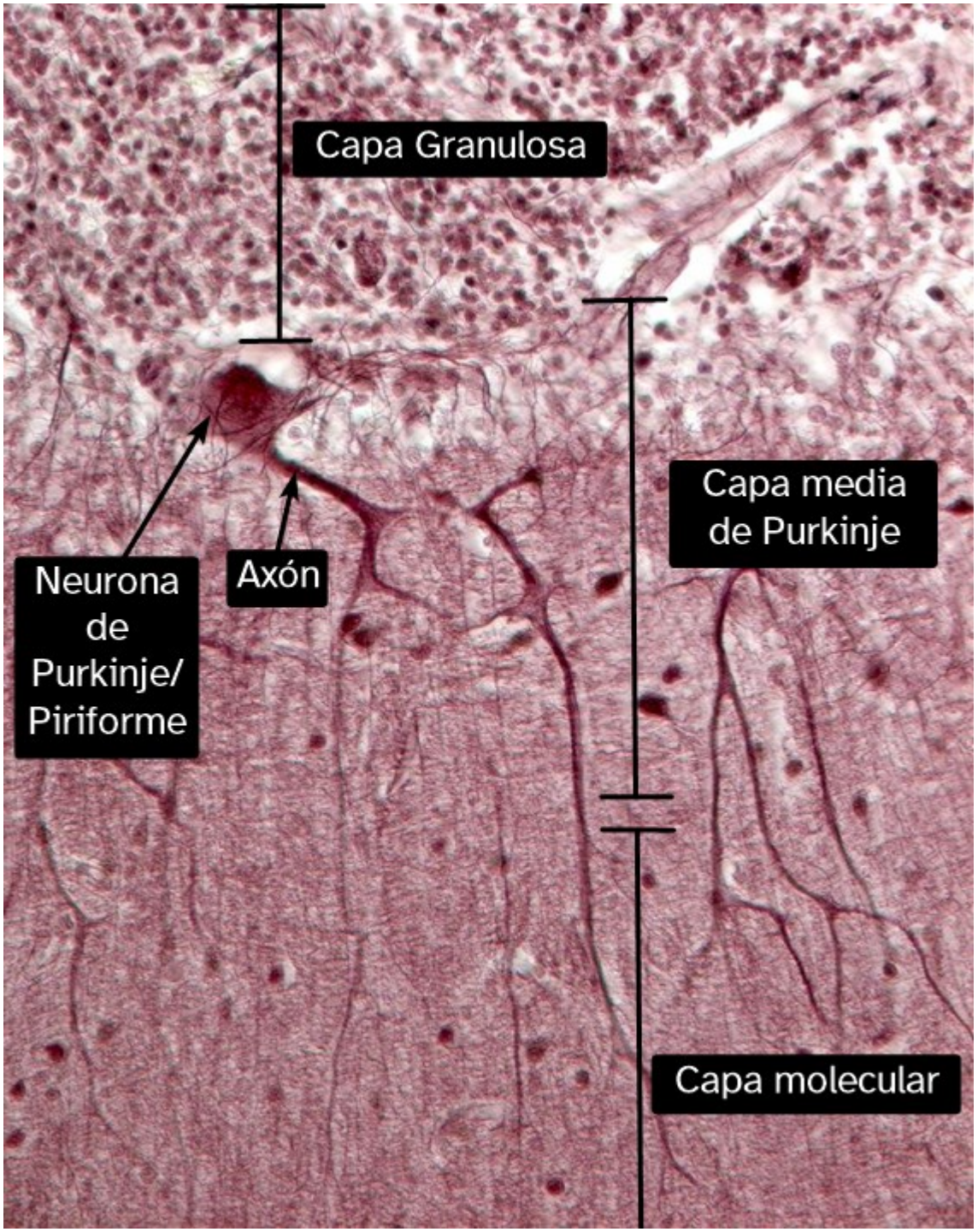

Ilustración 49 cerebelo, célula de Purkinje; H&E 1000X

Medula espinal

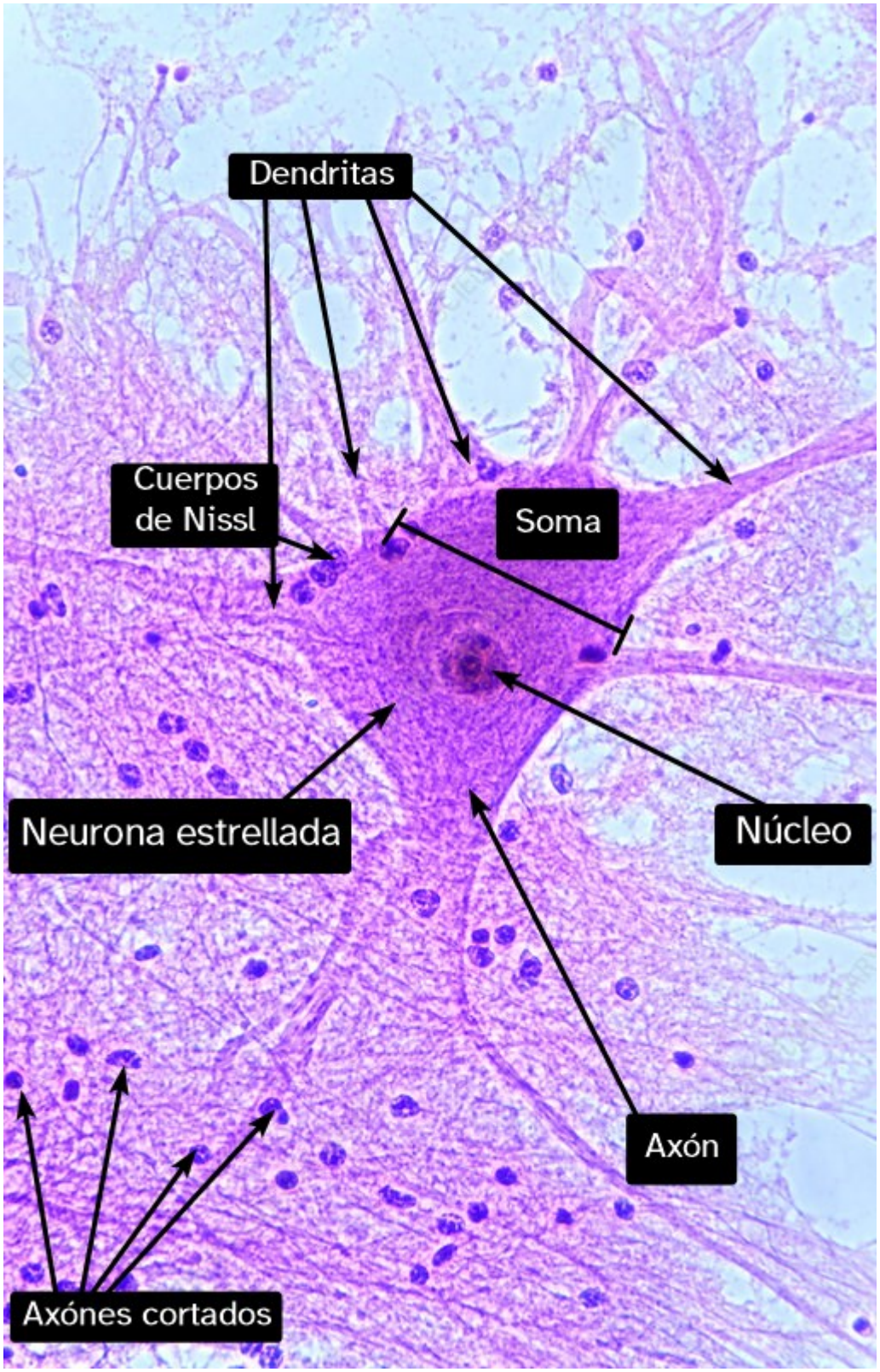

Ilustración 50 Médula espinal, neurona estrellada, H&E; 1000X

UNIDAD IV

SISTEMA ENDÓCRINO

El sistema endocrino está formado por múltiples glándulas *endocrinas* las cuales excretan sus contenidos al torrente sanguíneo para poder llegar a una célula o tejido objetivo o blanco (target); por lo mismo estas glándulas/órganos son altamente ***vascularizados***.

Las excreciones de estas glándulas suelen ser hormonas, ciertas hormonas tendrán diferentes efectos en diferentes órganos (son especificas); pueden ser de naturaleza peptídica, amínica, o derivadas de lípidos.

Las glándulas que conforman este sistema son:

- Hipófisis
- Tiroides
- Paratiroides
- Suprarrenal
- Pineal
- Páncreas

Hipófisis o pituitaria

Una glándula ubicada en el encéfalo; en la silla turca, mide 1 cm y pesa 1 gramo; La glándula pituitaria es responsable de *producir una serie de hormonas* que controlan muchas funciones corporales diferentes, incluido el **crecimiento, el desarrollo, el metabolismo, la reproducción y el deseo sexual.**

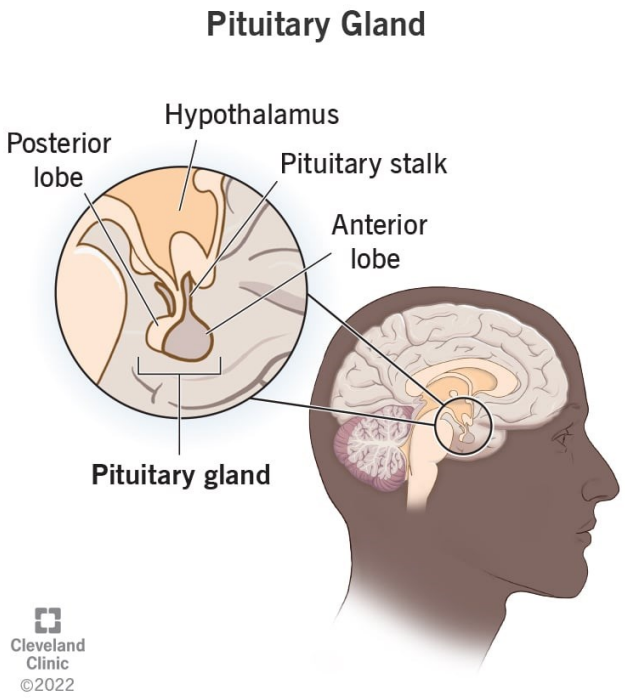

La hipófisis **se forma a partir de dos tejidos embrionarios diferentes**. La parte anterior, llamada ***adenohipófisis***, proviene del ***ectodermo oral*** que forma una bolsa llamada bolsa de Rathke. La parte posterior, llamada ***neurohipófisis***, proviene del ***ectodermo neural*** que forma el tallo hipofisario.

anatómicamente tiene 2 lóbulos

- Lóbulo anterior o adenohipófisis.
- Lóbulo posterior o neurohipófisis

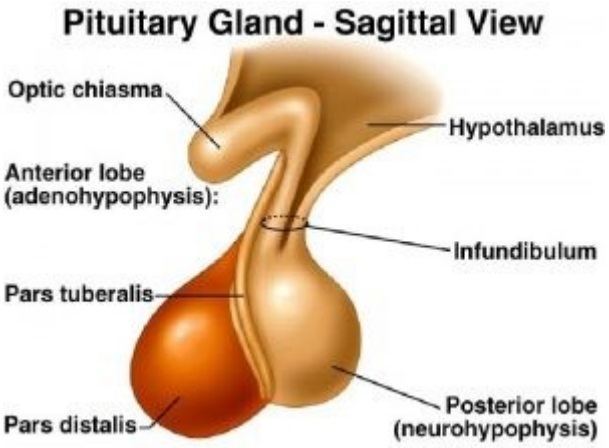

Histológicamente hablando la **Adenohipófisis tiene *3 regiones*** (con células en diferentes configuraciones):

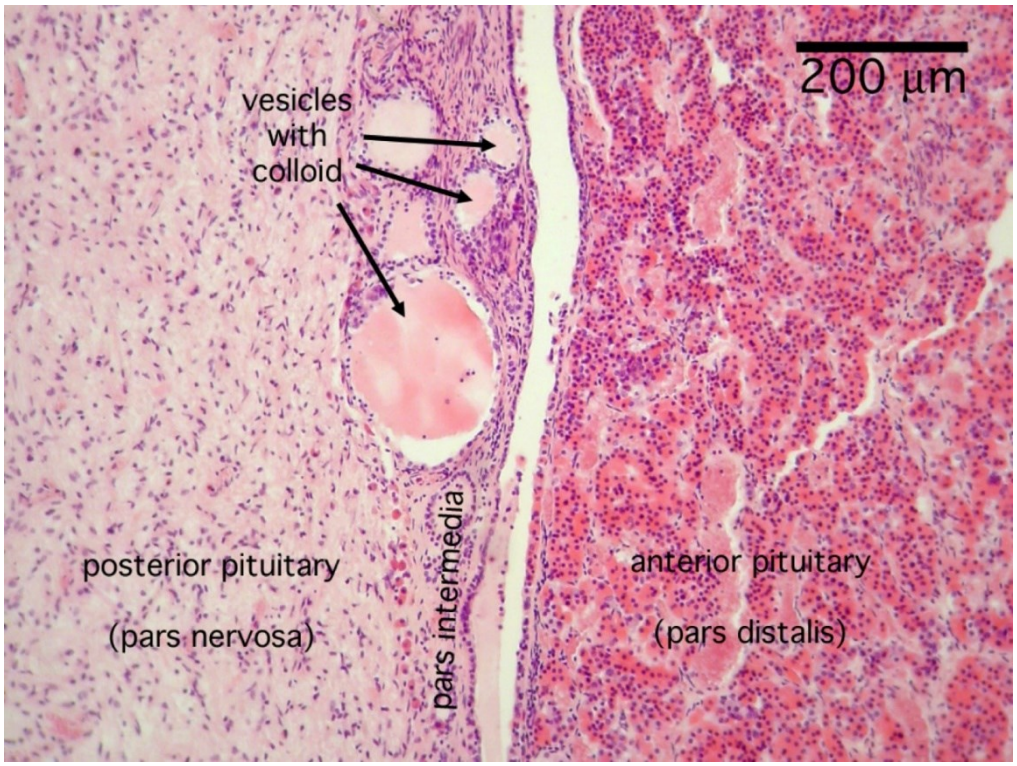

- Pars ***distalis***
  - Forma el *75 % de la hipófisis.*
  - *células* ***epiteliales*** *en* ***rosetas*** o racimos irregulares (acidófilas, basófilas, cromófobas)

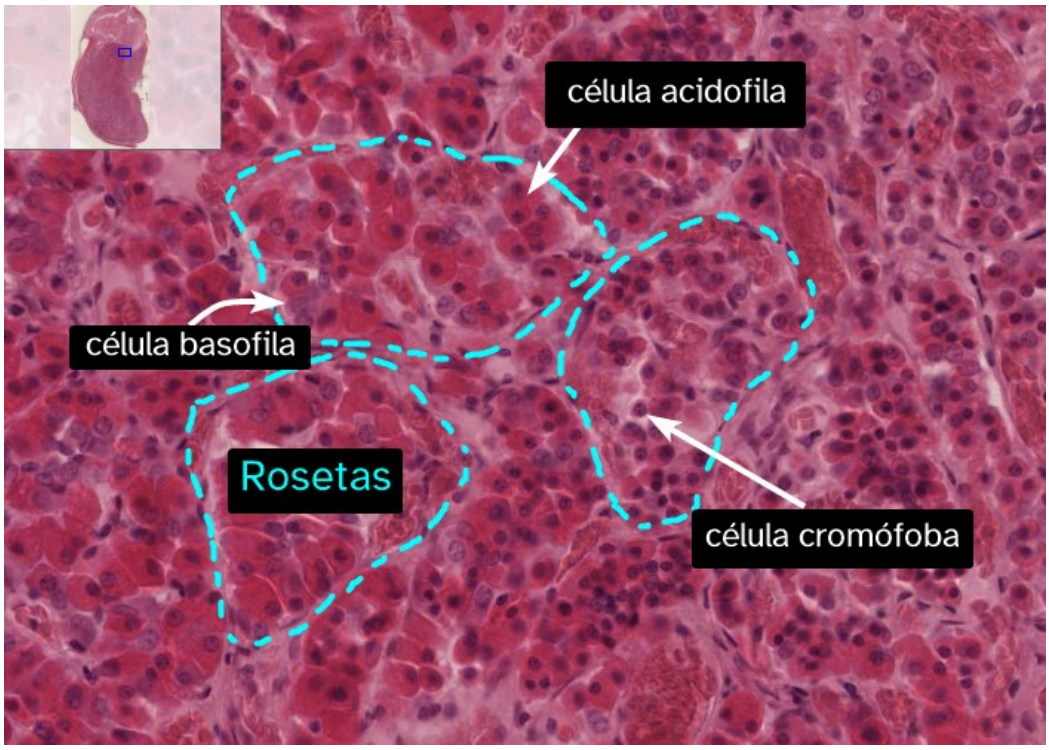

- Pars ***tuberalis***
    - Las *células agrupadas en* ***cordones*** con células cromófobas.}

- Pars ***intermedia***
    - Forma el 2 % de la hipófisis.
    - entre las Pars Distalis y la Pars nervosa.
    - *agrupaciones de células en* ***folículos hipofisiarios*** con epitelio cilíndrico
    - simple ciliado.

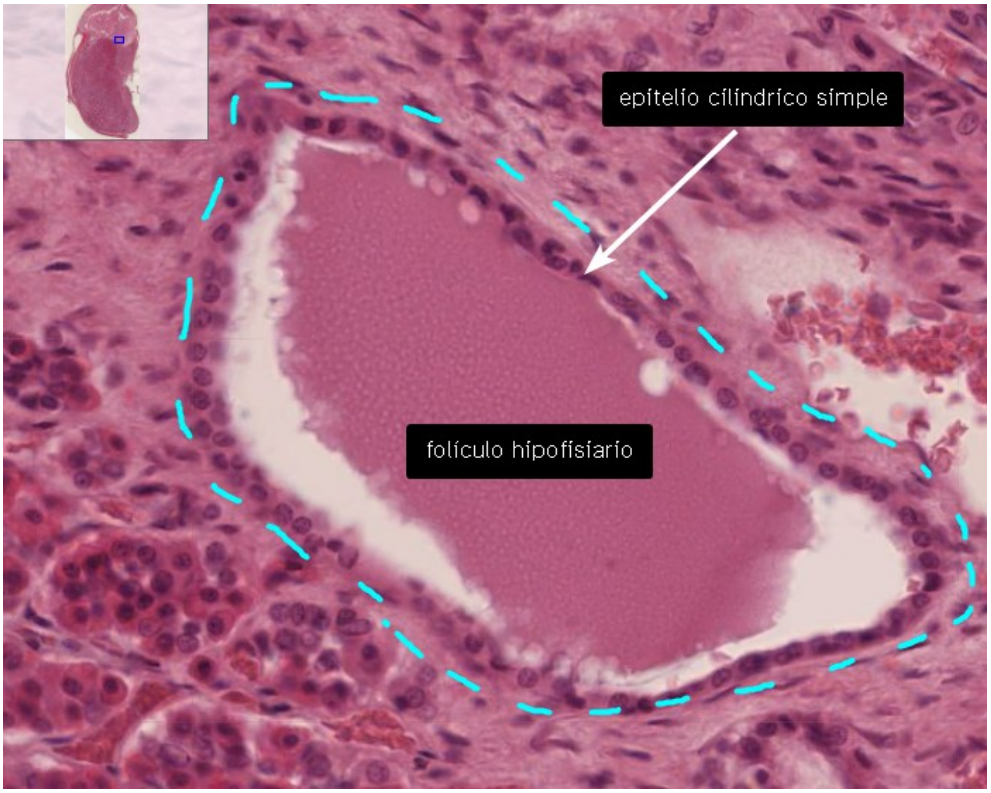

histológicamente hablando la neurohipófisis tiene solo 1 región:

- Pars ***nervosa***
    - La mayor parte de la pars nervosa *consta de axones de neuronas* en los núcleos supraóptico y paraventricular del hipotálamo.
    - Algunos cuerpos de arenque están presentes. Estos son los sitios de almacenamiento del material neurosecretor de las neuronas de la pars nervosa.

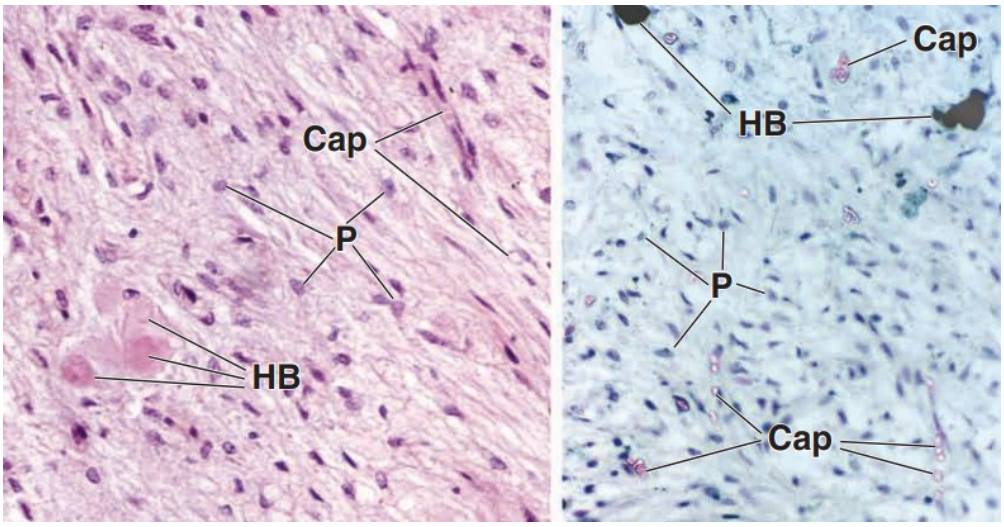

Glándula tiroides

La glándula ***tiroides es una pequeña glándula con forma de mariposa ubicada en la parte frontal del cuello.***

Produce ***hormonas*** que *regulan el metabolismo, el crecimiento y el desarrollo*.

La glándula tiroides se ***compone de dos lóbulos***, que están **conectados** por una banda estrecha de tejido llamada **istmo**.

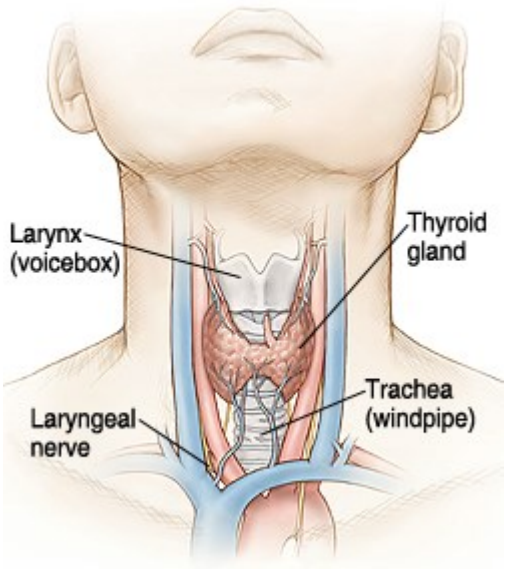

La glándula tiroides es responsable de ***producir las hormonas tiroxina*** (T4) y **triyodotironina** (T3). Estas hormonas son esenciales para muchas funciones corporales ***como metabolismo, crecimiento y desarrollo***. Las hormonas tiroideas son esenciales para el crecimiento y el desarrollo, especialmente durante la niñez y la adolescencia.

La *excreción está de folículos tiroideos*, ***rodeados epitelio cúbico simple***; estas células epiteliales rodean a un coloide tiroideo (reserva de tiroglobulina)

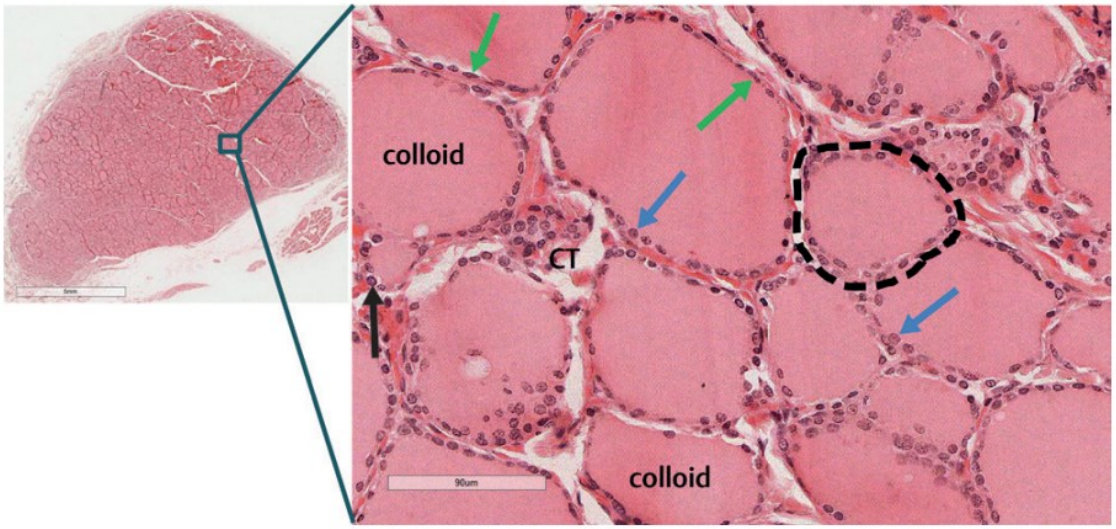

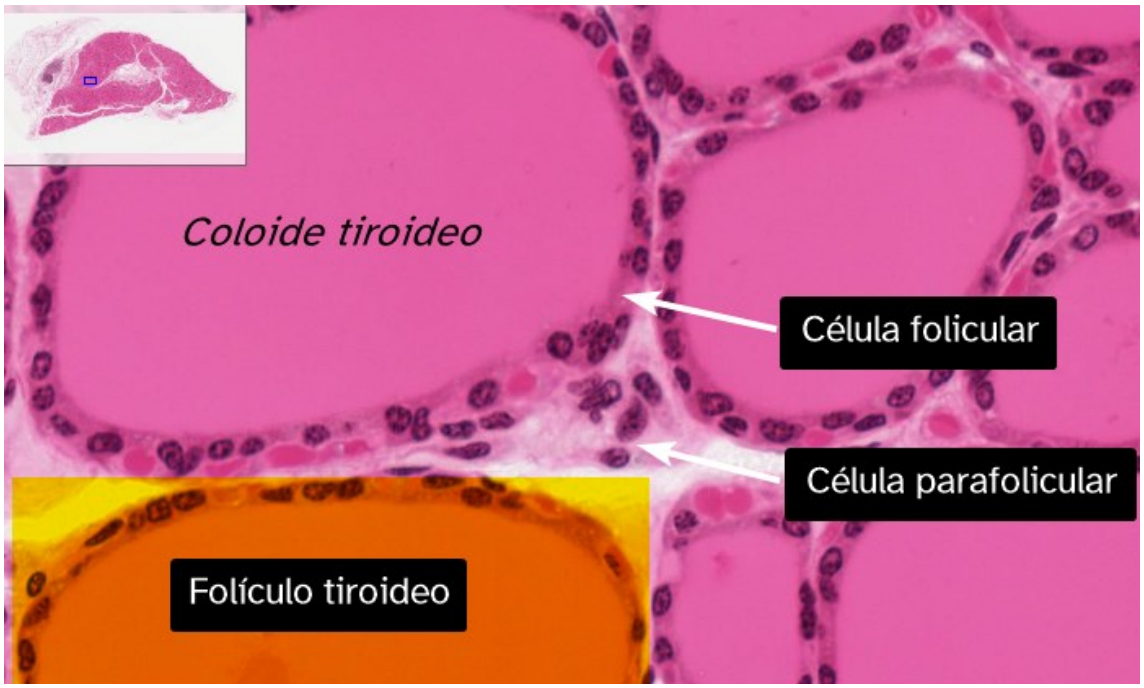

La ***glándula tiroides*** tiene *dos tipos de células secretoras:* ***<u>células foliculares y células parafoliculares.</u>***

Las ***células foliculares*** son ***<u>células epiteliales cubicas simples</u>*** que recubren los folículos tiroideos. Son acidófilos, lo que significa que se tiñen con tintes ácidos y tienen núcleos vesiculares. Las células foliculares *<u>producen las hormonas tiroideas tiroxina (T4) y triyodotironina (T3).</u>*

Las ***células parafoliculares***, también conocidas como ***células "C"***, se encuentran entre las células foliculares. Son células grandes con ***citoplasma claro***. Las células parafoliculares producen la hormona calcitonina, que ayuda a regular los niveles de calcio en la sangre.

Glandula paratiroides

Las ***glándulas paratiroides*** suelen ser cuatro *glándulas pequeñas que están ubicadas o* ***incrustadas en la glándula tiroides***. Están rodeados por una cápsula y están conectados a la glándula tiroides por trabéculas de tejido conectivo. Las glándulas paratiroides producen una hormona llamada hormona paratiroidea (PTH), **que ayuda a regular el calcio y el metabolismo óseo.**

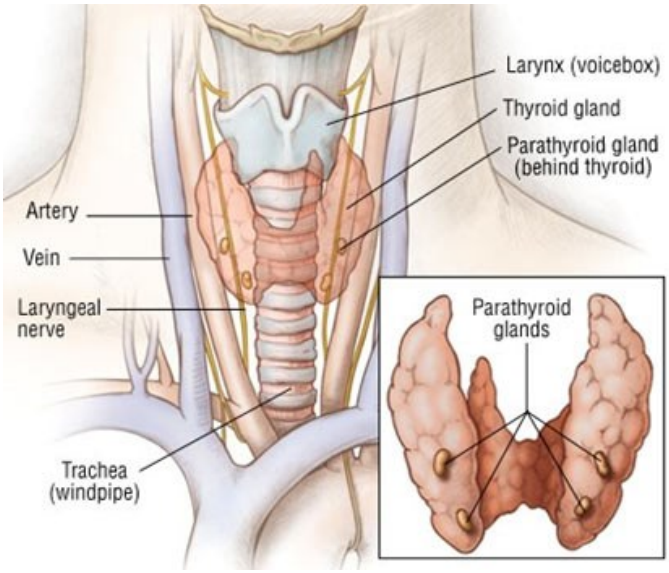

Las células de la glándula paratiroides están organizadas en rosetas;

- ***Principales***: Son el tipo de células más abundantes, pequeñas, redondas o poliédricas y con poco citoplasma, el resto de las células, con color más obscuro.
- ***Oxífilas***: Son más grandes que las principales, escasas, con citoplasma abundante y eosinófilo (encerradas en líneas amarillas).

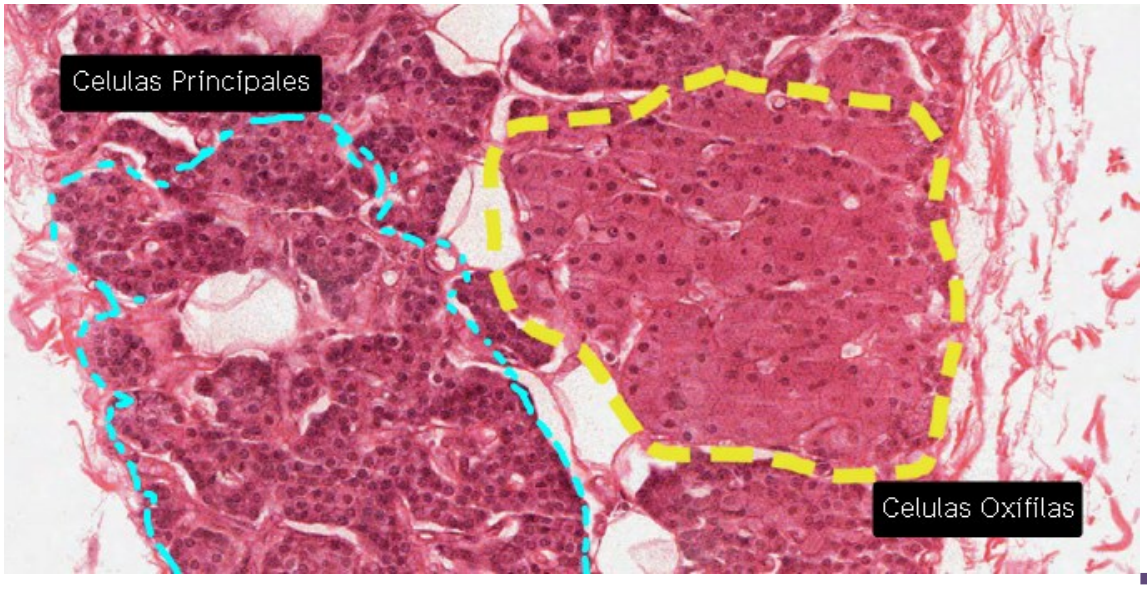

Glándula suprarrenal

Las glándulas ***suprarrenales*** son dos *glándulas pequeñas que se encuentran encima de cada riñón*. Son responsables de producir una variedad de hormonas que desempeñan funciones importantes en el cuerpo, que incluyen:

- *Cortisol*, que ayuda a regular los niveles de azúcar en la sangre, la presión arterial y el sistema inmunológico.
- *Aldosterona*, que ayuda a regular la presión arterial y el equilibrio de líquidos.
- *Epinefrina y norepinefrina*, que son hormonas que ayudan al cuerpo a responder al estrés.

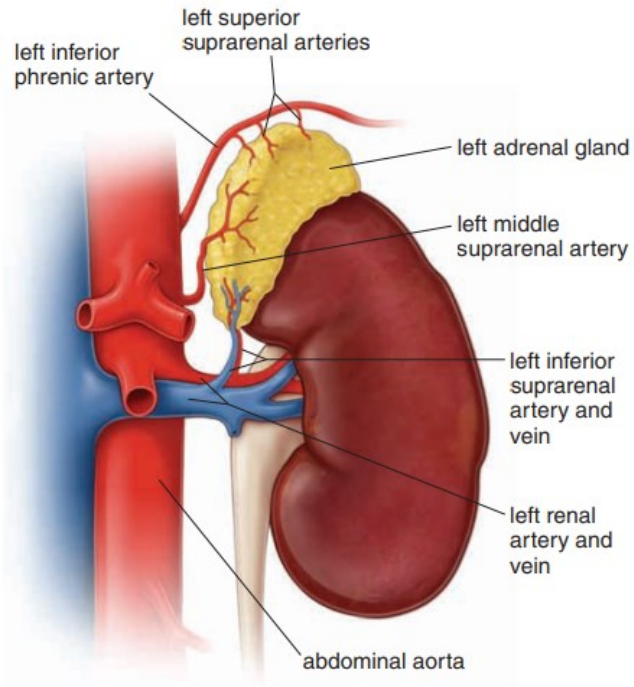

Las glándulas suprarrenales están *controladas por el hipotálamo y la glándula pituitaria*

Las glándulas ***suprarrenales*** están cubiertas ***por una gruesa cápsula de tejido conjuntivo*** desde la cual se extienden trabéculas hacia el **parénquima**, transportando vasos sanguíneos y nervios. *El tejido parenquimatoso secretor se organiza en dos regiones distintas*

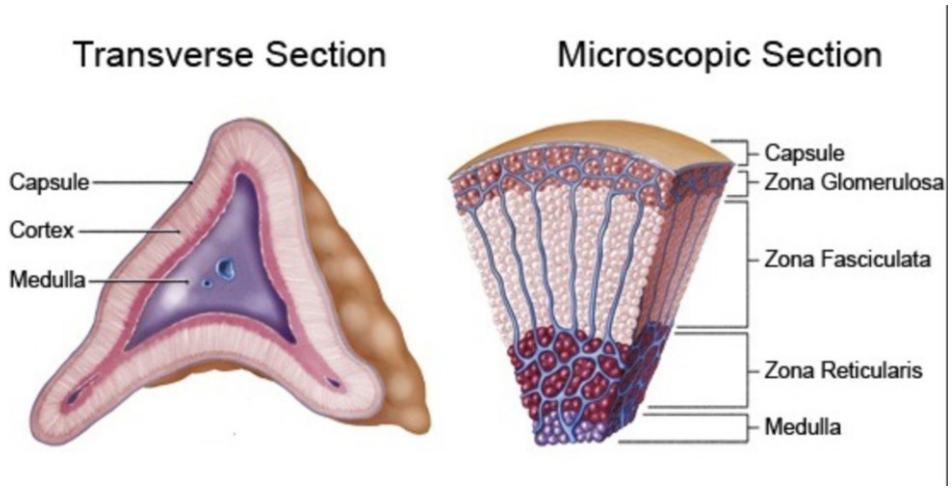

la corteza y la médula.

- La **corteza** es la parte ***externa*** *de la glándula* y es responsable de *producir cortisol, aldosterona y andrógenos.*

- La **médula** es la *parte* ***interna*** *de la glándula* y es responsable de producir *epinefrina y norepinefrina.*

La corteza se divide en región glomerulosa, zona fascicular, zona reticular

- **Zona glomerulosa**
    - zona más externa y constituye hasta el 15% del volumen cortical. se compone de ***rosetas*** *de células cilíndricas* o cúbicas. Esta zona es responsable de producir aldosterona

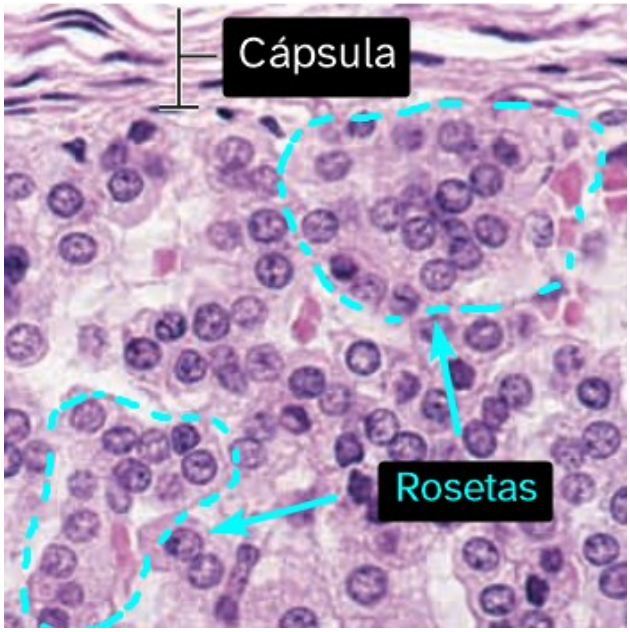

- ***Zona fasciculada***
    - está *dispuestas en* ***cordones*** *dobles de células cúbicas.* Esta zona es responsable de producir cortisol

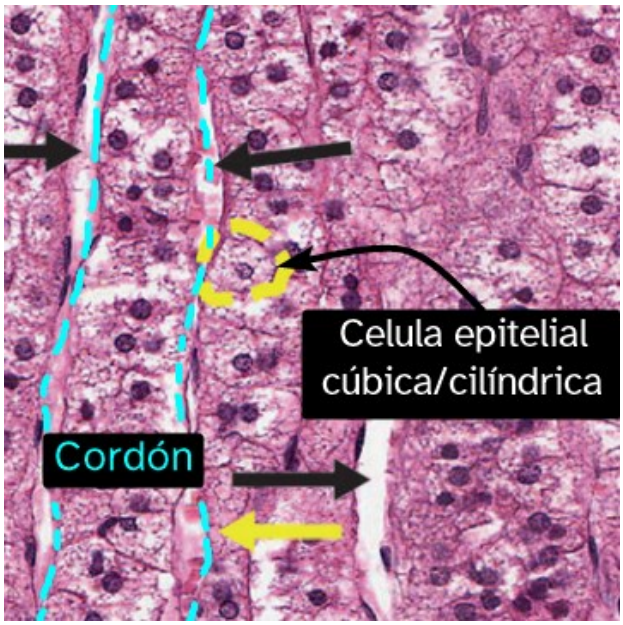

- ***Zona reticularis***
    - La zona reticularis está compuesta por células pequeñas e irregulares que están dispuestas en una ***red*** (formada por ***cordones anastomosados***)

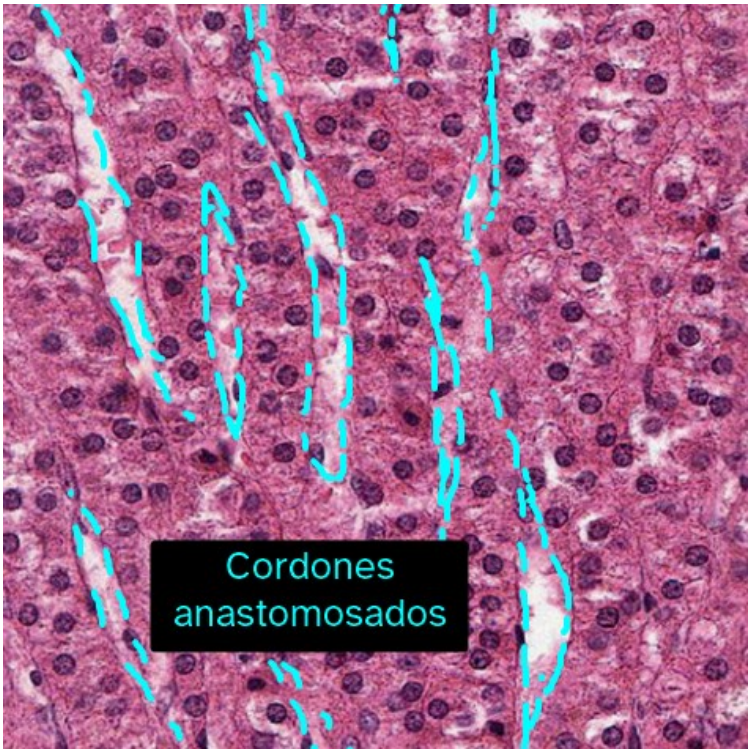

- La ***médula suprarrenal*** está poblada por células
    - de la cresta neural, llamadas células cromafines, que secretan
    - catecolaminas epinefrina y norepinefrina. ***(Células ganglionares y cromafines)***

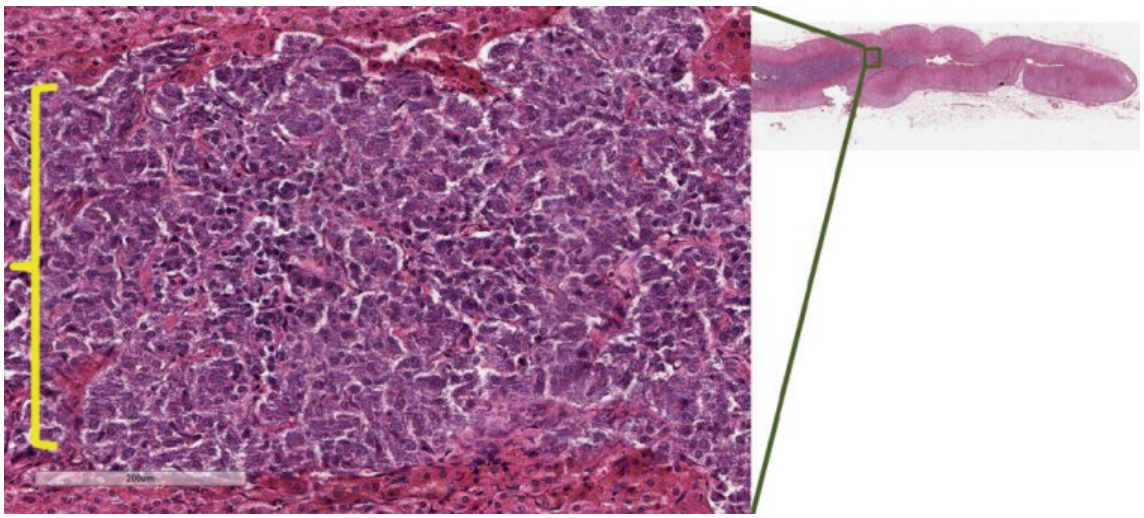

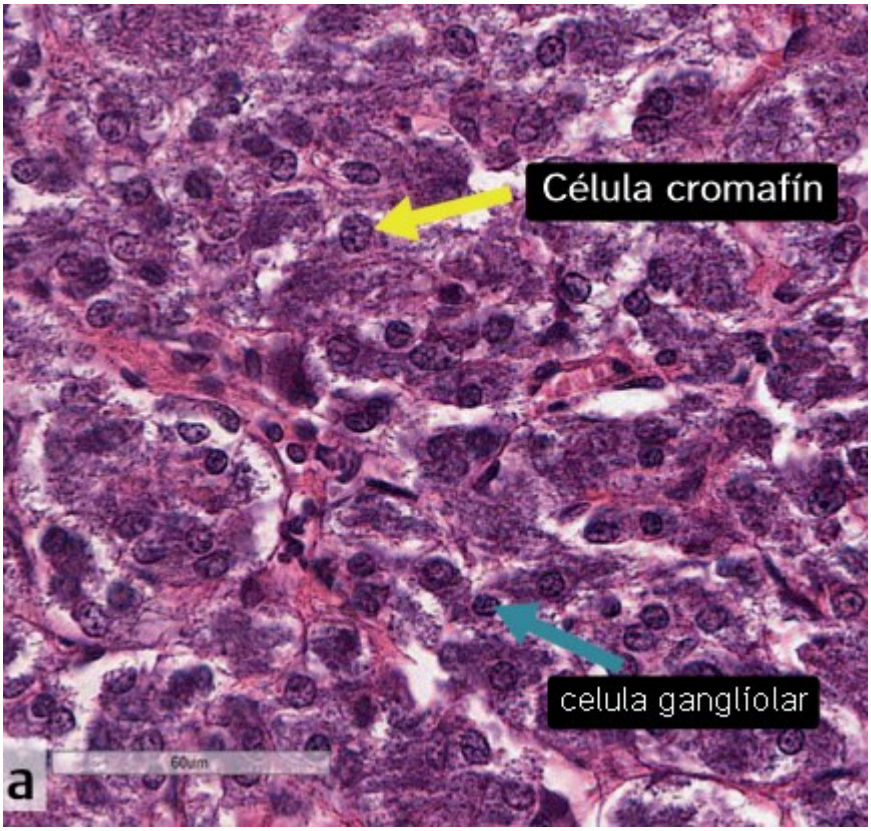
Célula cromafín
celula ganglíolar
a
60um

Páncreas

un órgano que tiene **funciones tanto exocrinas como endocrinas**. La parte ***exocrina*** del páncreas produce enzimas digestivas que *se liberan al duodeno* a través de un conducto. La parte ***endocrina*** del páncreas está formada por *los islotes de Langerhans*, que son grupos de células que producen hormonas como la insulina, el glucagón, la somatostatina y la gastrina. Estas hormonas regulan el metabolismo de la glucosa y otros nutrientes en el organismo.

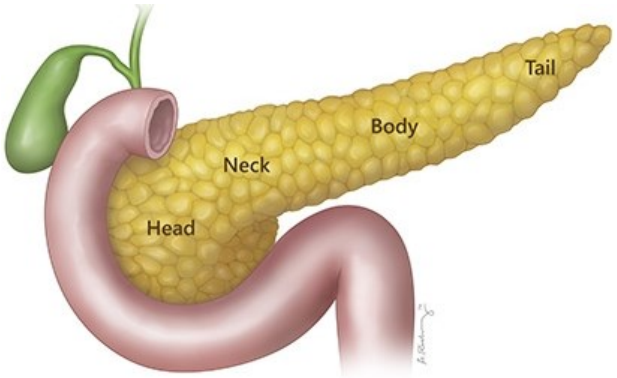

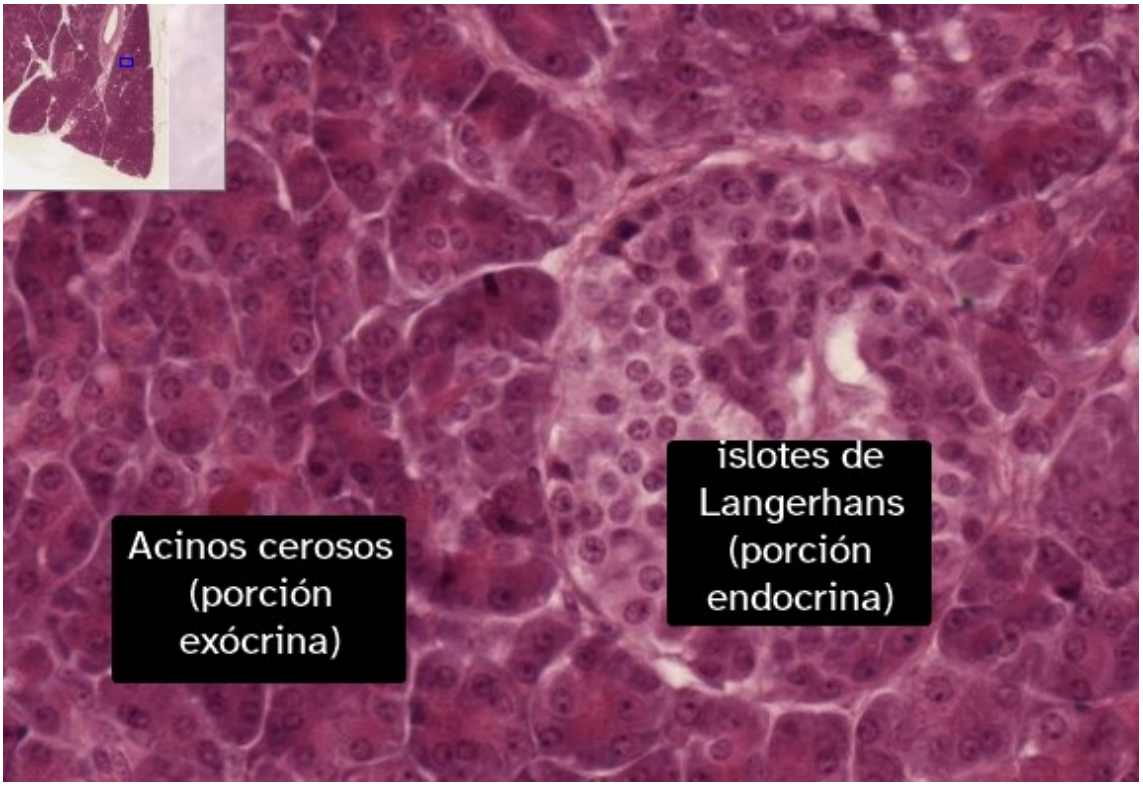

Glándula pineal

La ***glándula pineal***, también llamada cuerpo pineal, es un órgano pequeño con forma de piña que se encuentra dentro del techo del tercer ventrículo, en lo profundo del cerebro. *Está ubicado en el epitálamo, cerca del centro del cerebro, entre los dos hemisferios*, metido en un surco donde se unen las dos mitades del tálamo.

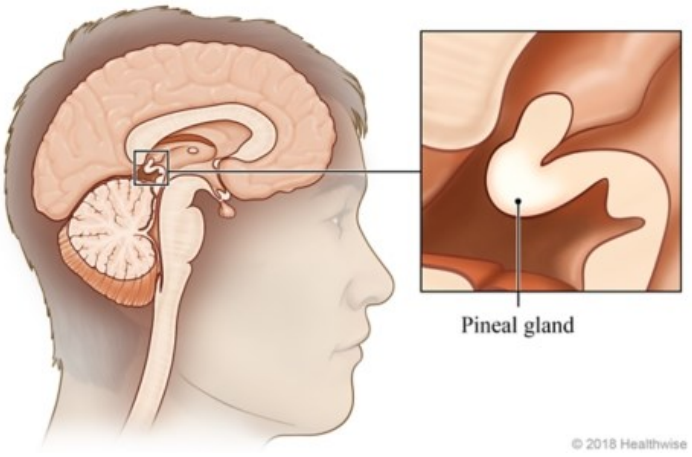

El tejido principal de esta glándula está formado por: ***células nerviosas, células de sostén y células productoras de hormonas*** especializadas en la fabricación de melatonina, llamadas ***pinealocitos***.

La melatonina se produce a partir de la serotonina. Regula los ritmos biológicos diarios.

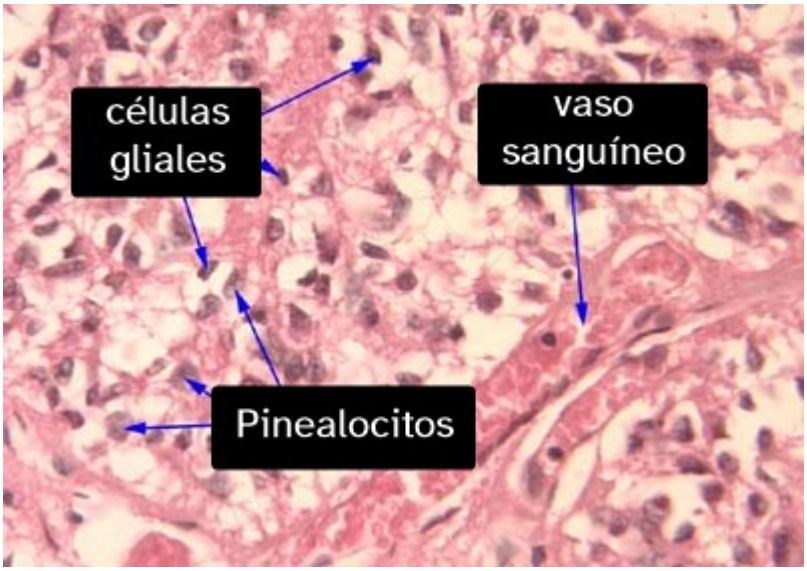

El sistema circulatorio es una ***red de órganos, tejidos y vasos sanguíneos que transportan la sangre por todo el cuerpo***.

Este sistema está conformado por

- Corazón
- Capilares
- Venas
- Arterias
    - de gran calibre
    - de mediano calibre

Corazón

El ***corazón humano es un órgano muscular que bombea sangre por todo el cuerpo a través de los vasos del sistema circulatorio.***

Suministra oxígeno y nutrientes a los tejidos y elimina el dióxido de carbono y otros desechos. El corazón se encuentra *dentro de la cavidad torácica entre los pulmones y tiene aproximadamente el tamaño de un puño.*

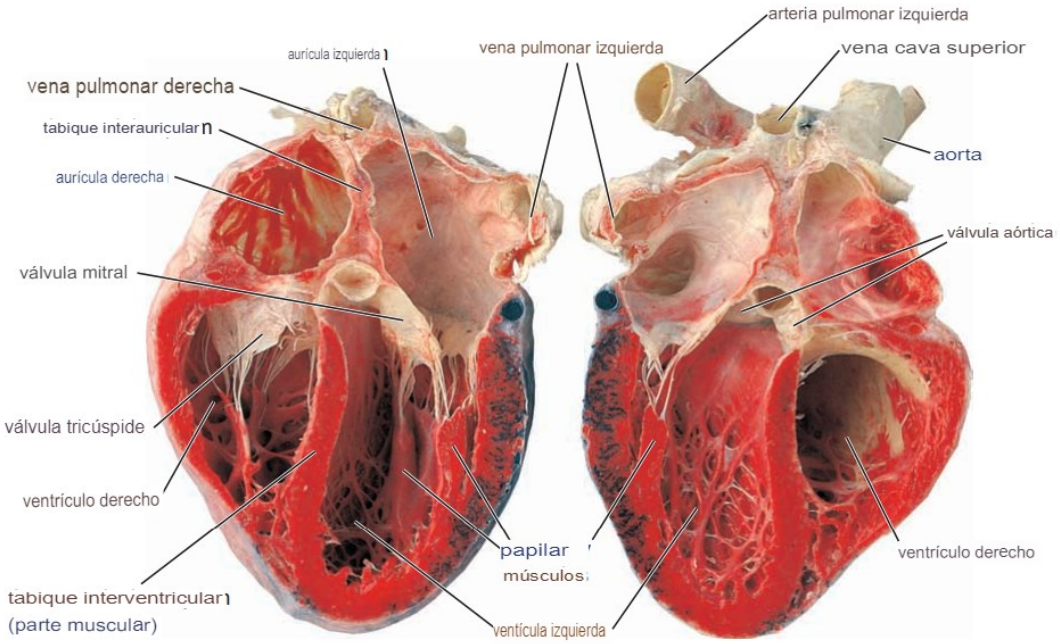

Las ***cuatro cavidades del corazón son las aurículas derecha e izquierda y los ventrículos derecho e izquierdo.***

Las *aurículas son las cámaras superiores* del corazón y los ventrículos son las cámaras inferiores.

La aurícula derecha recibe sangre desoxigenada del cuerpo y la aurícula izquierda recibe sangre oxigenada de los pulmones. El ventrículo derecho bombea sangre desoxigenada a los pulmones y el ventrículo izquierdo bombea sangre oxigenada al cuerpo.

La pared del corazón está formada por tres capas: **epicardio, miocardio y endocardio**.

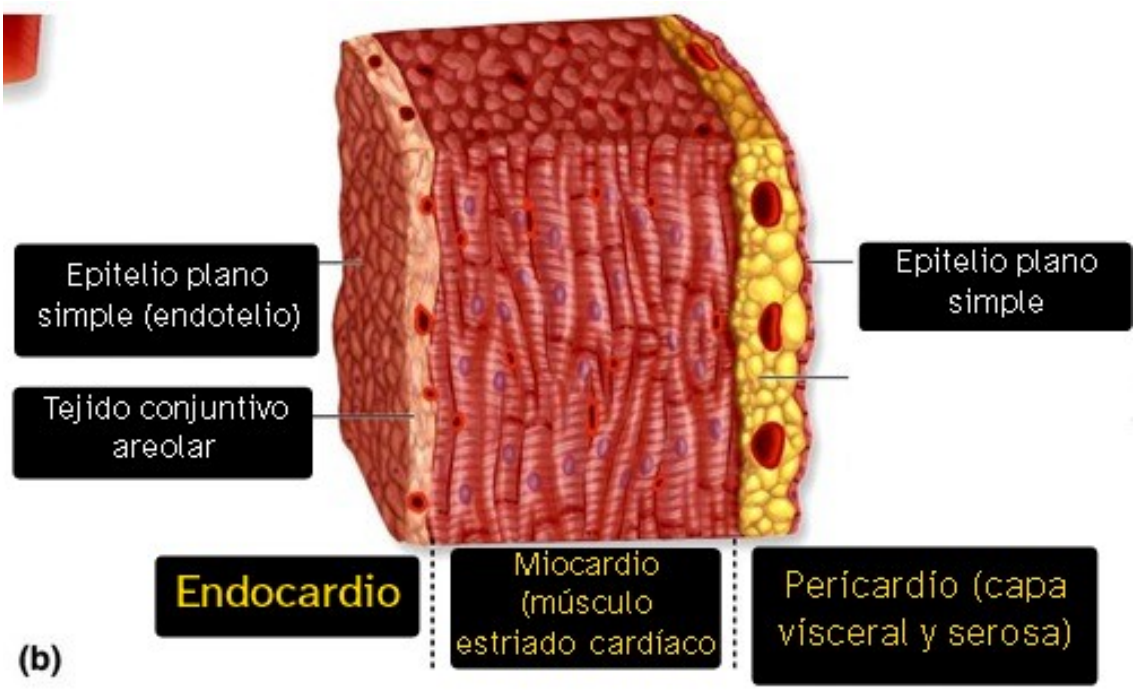

Arterias y venas

Las ***venas y las arterias son tipos de vasos sanguíneos*** que transportan sangre por todo el cuerpo. Forman parte del sistema circulatorio.

Las **arterias llevan la sangre desde el corazón al resto del cuerpo**. La sangre en las ***arterias es rica en oxígeno***.

Las venas llevan la sangre de regreso al corazón desde el cuerpo.

Las ***paredes de las arterias y venas están compuestas por tres capas llamadas túnicas:***

- La ***túnica íntima*** es la capa más interna y consta de una sola capa de células endoteliales, el ***endotelio***, y una capa extracelular delgada llamada lámina basal.
- La ***túnica media*** es la *capa intermedia* y consiste en *células de* ***músculo liso*** *dispuestas en capas concéntricas*
- La ***túnica adventicia*** es la ***capa más externa y consiste en tejido conjuntivo***, que incluye colágeno y fibras elásticas

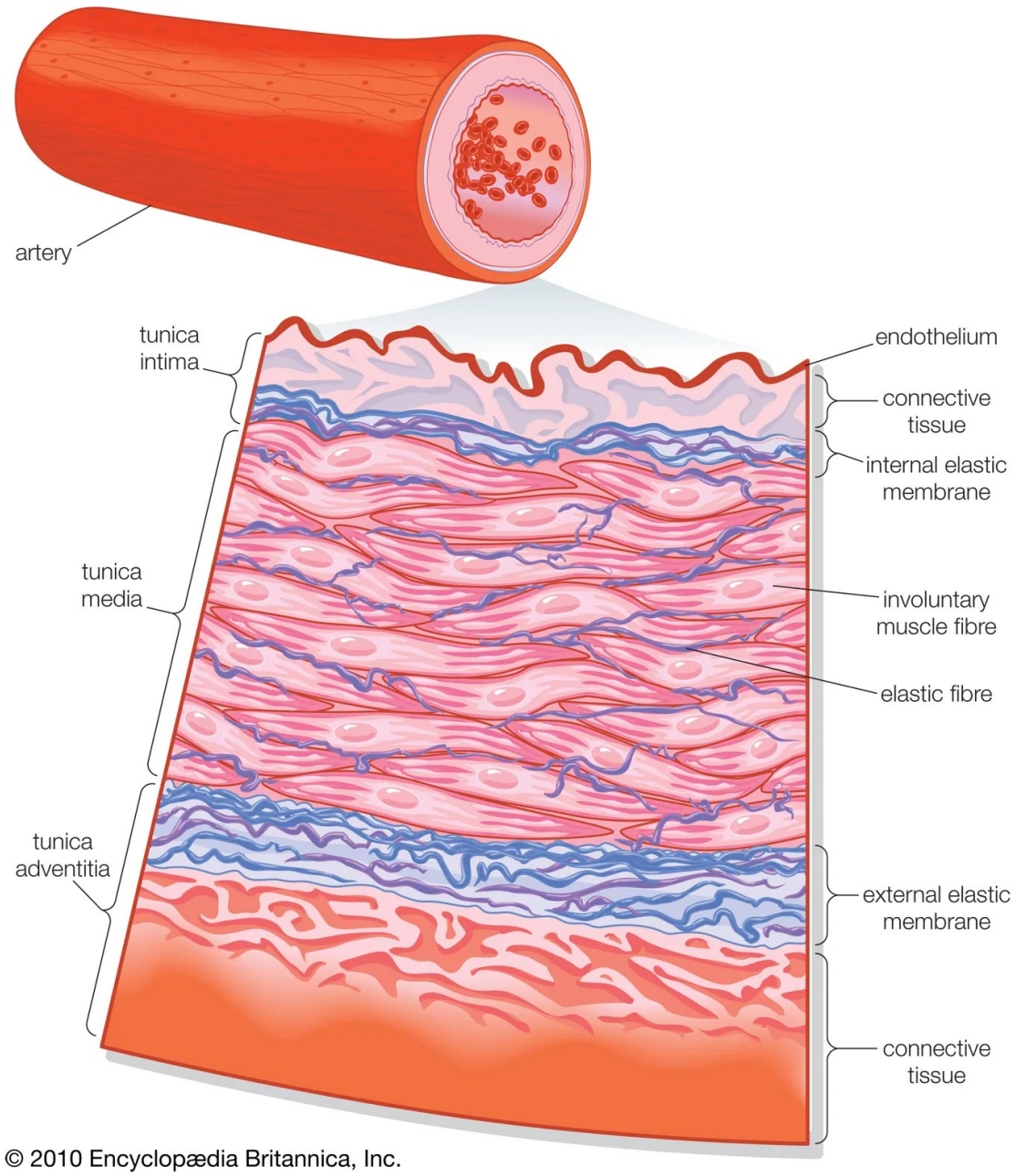

La ***túnica media de las grandes arterias es gruesa*** y contiene una gran cantidad de células de músculo liso, ***mientras que la túnica media de las venas es más delgada*** y contiene menos células de músculo liso.

La ***túnica adventicia también es más gruesa en las venas que en las arterias.***

Arteria de gran calibre (***elástica***) (Hay predominancia de fibras elásticas en la túnica media y ***SIN membrana fenestrada*** en capa intima)

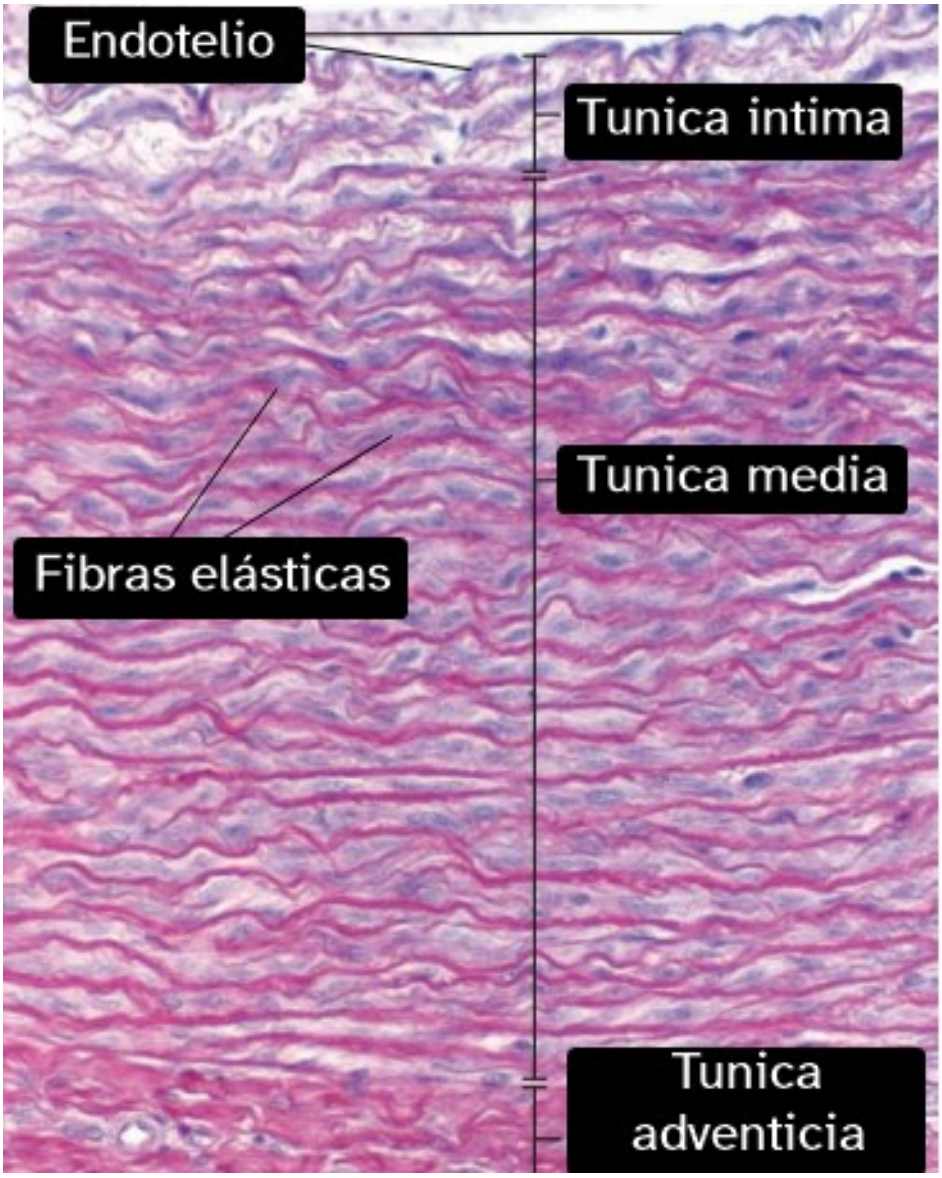

Ilustración 51 Aorta resorcina-fucsina 300X

Arteria de mediano calibre (***muscular***) (Hay predominancia de fibras musculares en la túnica media y ***CON membrana fenestrada*** en capa intima)

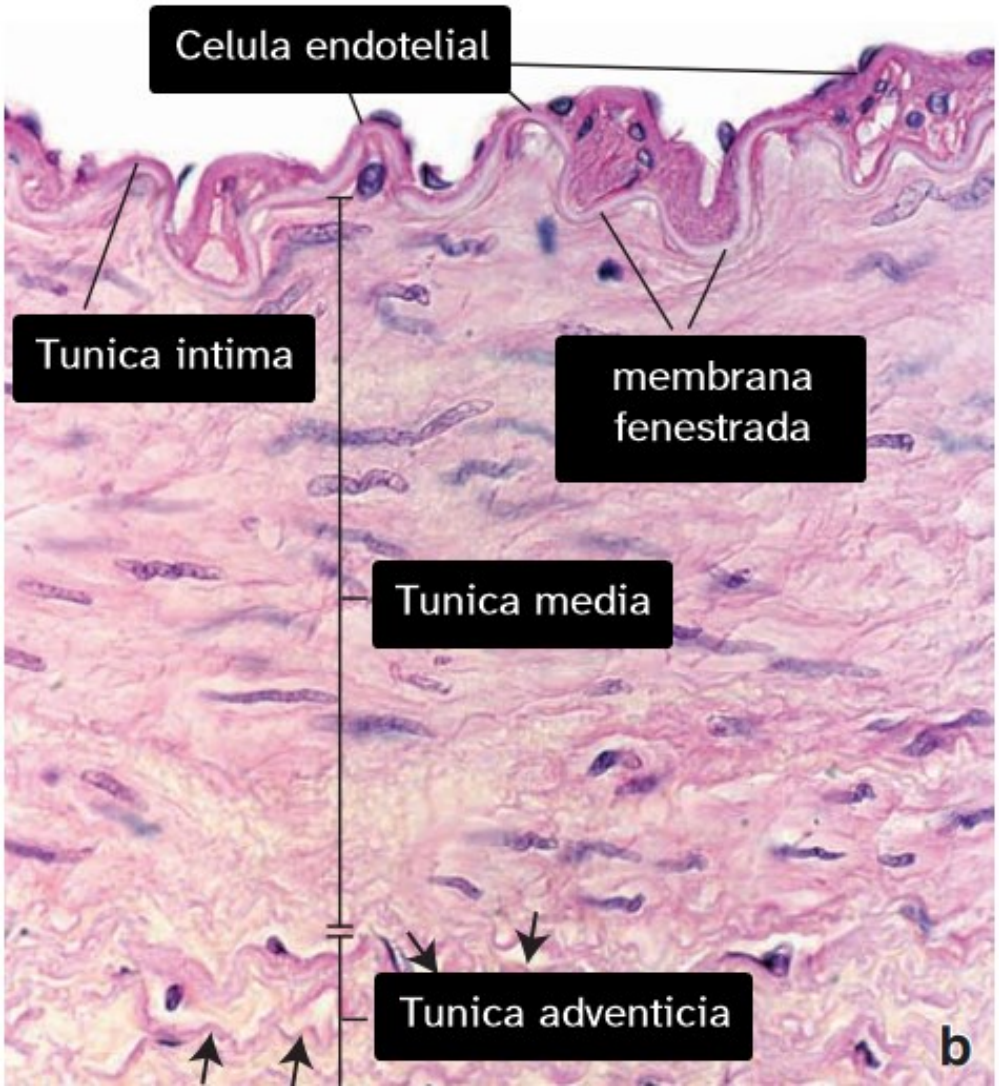

Ilustración 52 arteria muscular en una preparación rutinaria de H&E 360X

Arteria de mediano calibre (***muscular***) (Hay predominancia de fibras musculares en la túnica media y ***CON membrana fenestrada*** en túnica intima (la tunica intima es ligeramente mas grande drebido al proceso de envejecimiento del especimen.

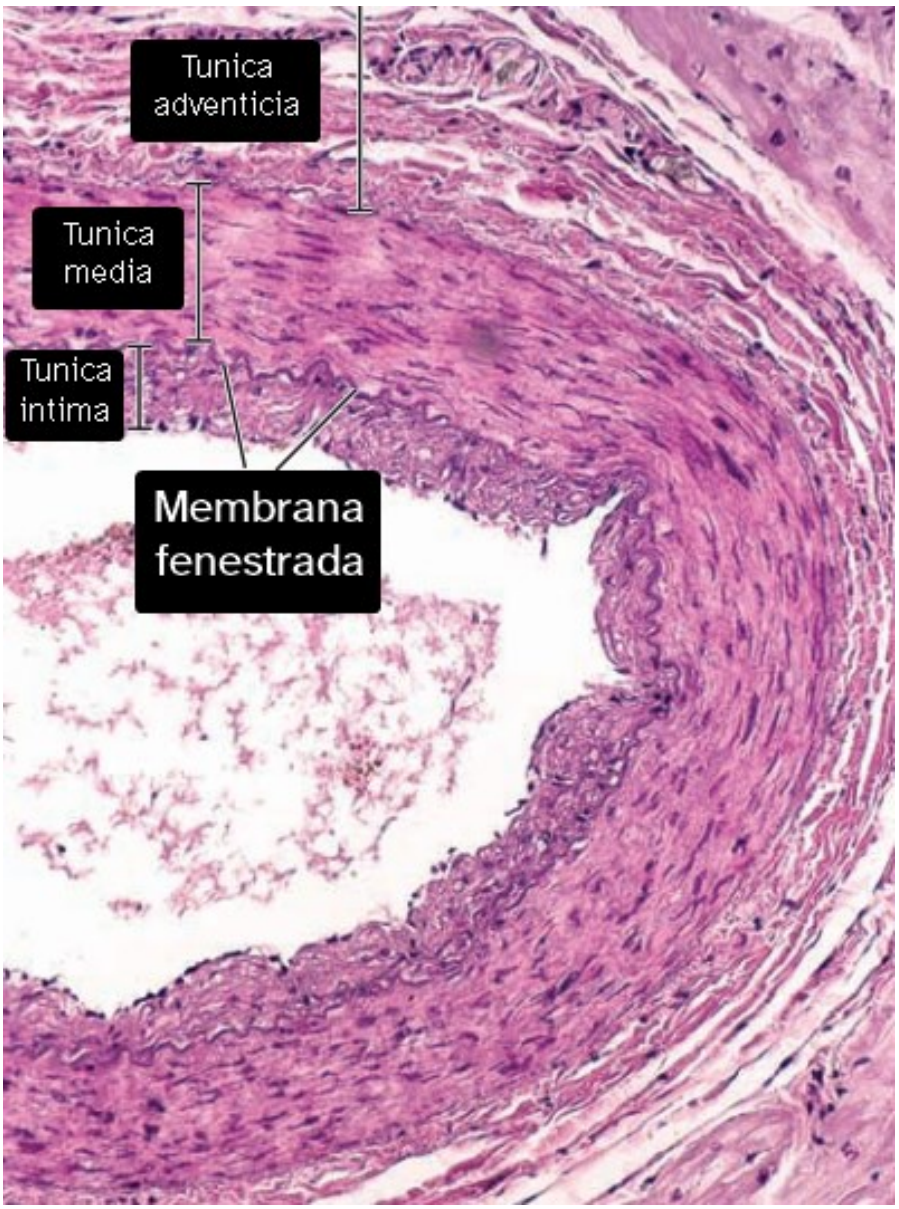

Ilustración 53 sección transversal de la arteria coronaria X175

Gran vena (Hay **predominancia de la túnica adventicia**, la túnica media es muy pequeña en comparación con la túnica adventicia); podemos notar algunas fibras musculares presentes en la capa adventicia; no se nota presencia de vasa vasorum.

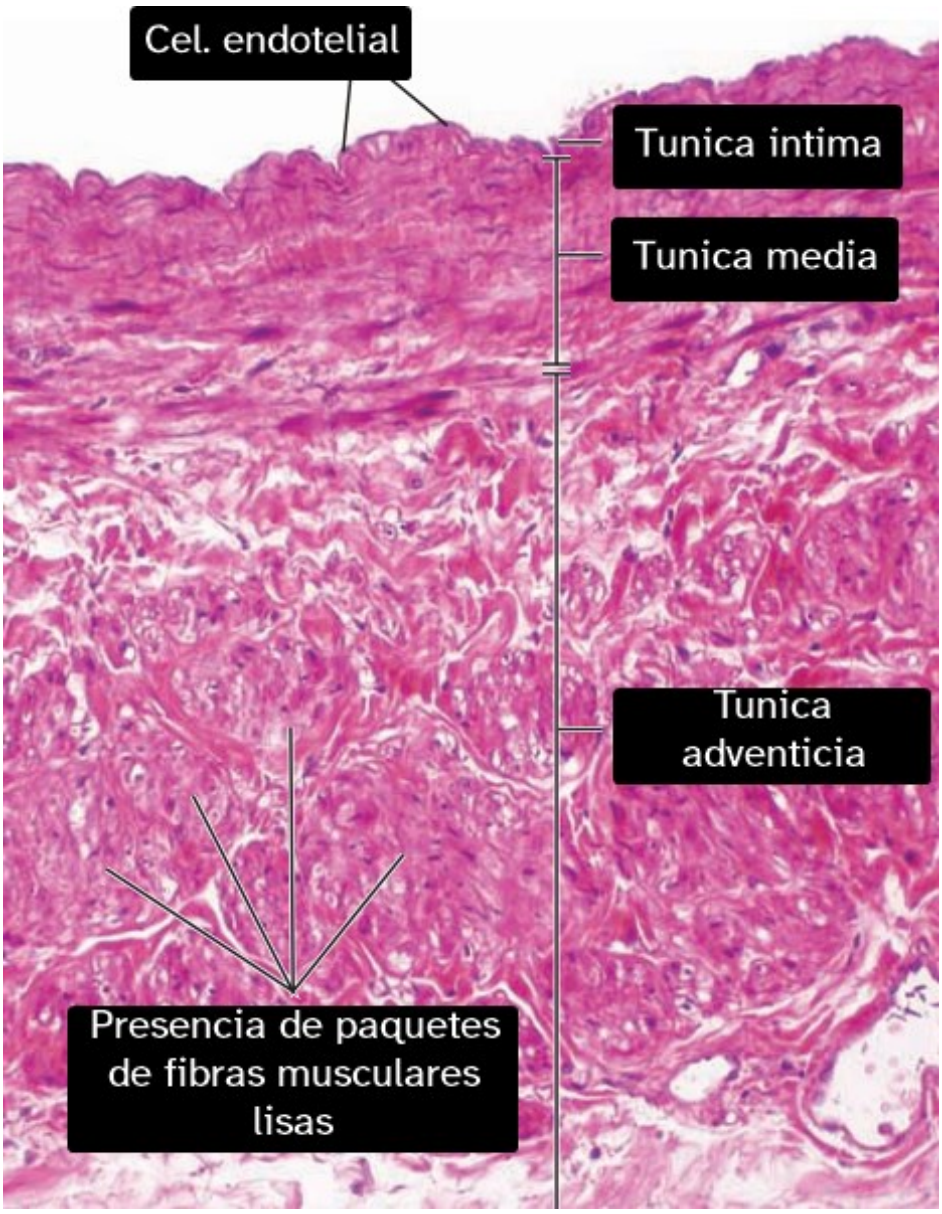

Ilustración 54 vena porta teñida con H&E 250X

APARATO CIRCULATORIO LINFÁTICO

El sistema circulatorio linfático es una ***red de vasos, tejidos y órganos*** *que ayudan al cuerpo a* ***combatir infecciones y enfermedades****.* También ayuda a ***mantener el equilibrio de líquidos en el cuerpo.*** El sistema linfático está formado por:

- ***Vasos linfáticos***
- ***Ganglios linfáticos***
- ***Bazo***
- ***Timo***
- ***Medula ósea***

Ganglio linfático

órganos pequeños con ***forma de frijol*** concentrados en regiones como el ***cuello, las axilas, la región inguinal y la parte posterior de las rodillas.*** Miden entre **1-25 mm de diámetro.**

Poseen una ***cápsula (tejido conectivo irregular denso)*** que se ***invagina*** para formar ***trabéculas***, y su parénquima se ***divide en corteza y médula.*** La linfa *finalmente drena en los senos medulares antes de llegar a la región del* ***hilio*** *(una* ***hendidura en la superficie cóncava del ganglio*** *linfático donde* ***salen los vasos linfáticos y entran y salen los vasos sanguíneos.****)*

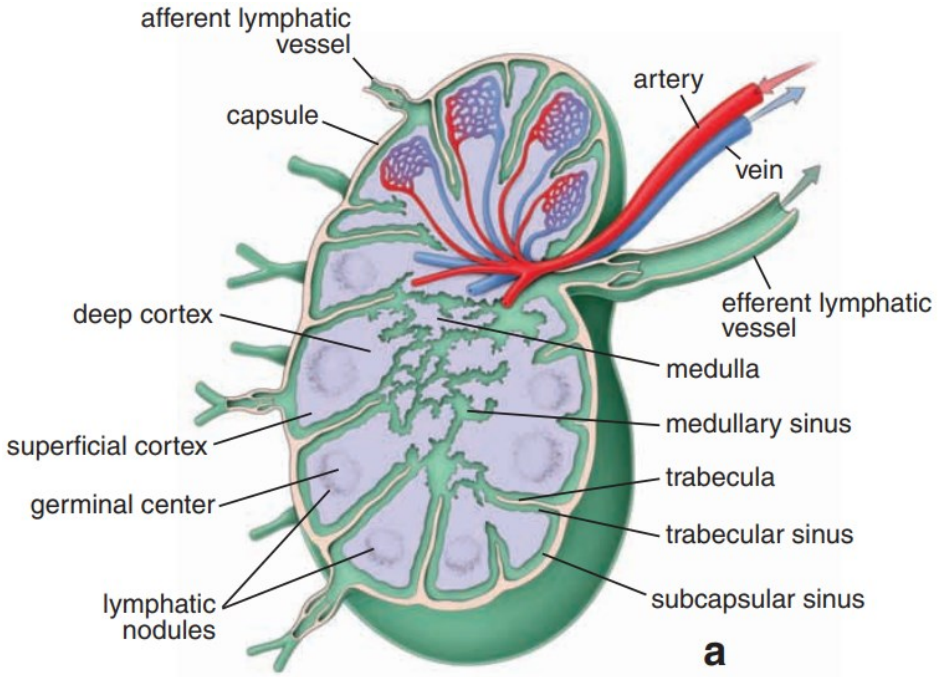

Microfotografía de un ganglio linfático en una preparación H&E a 18X

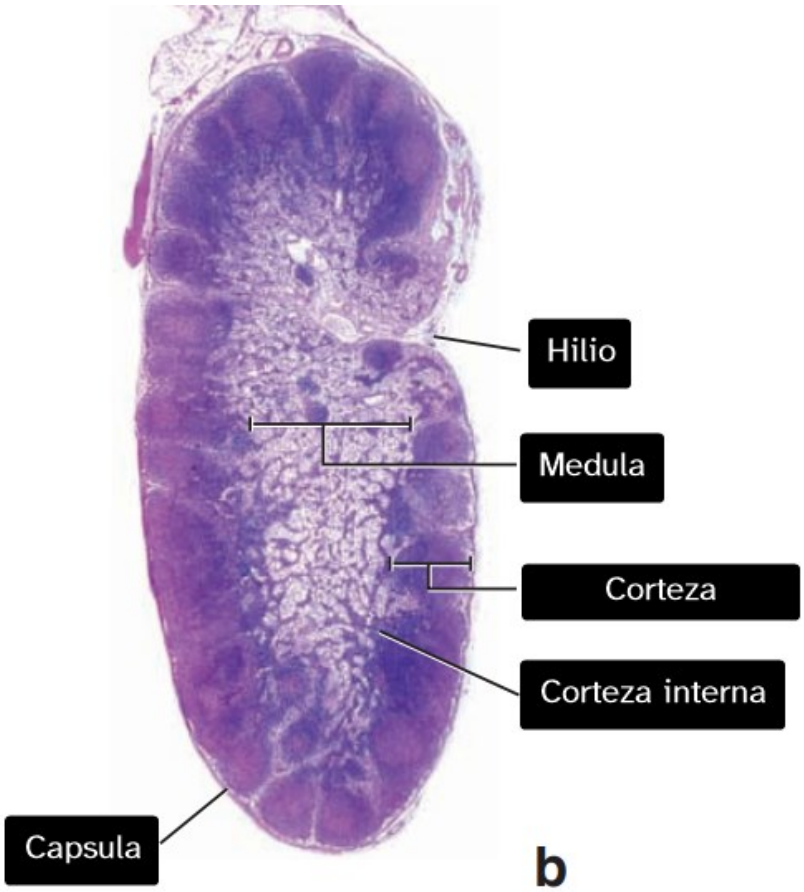

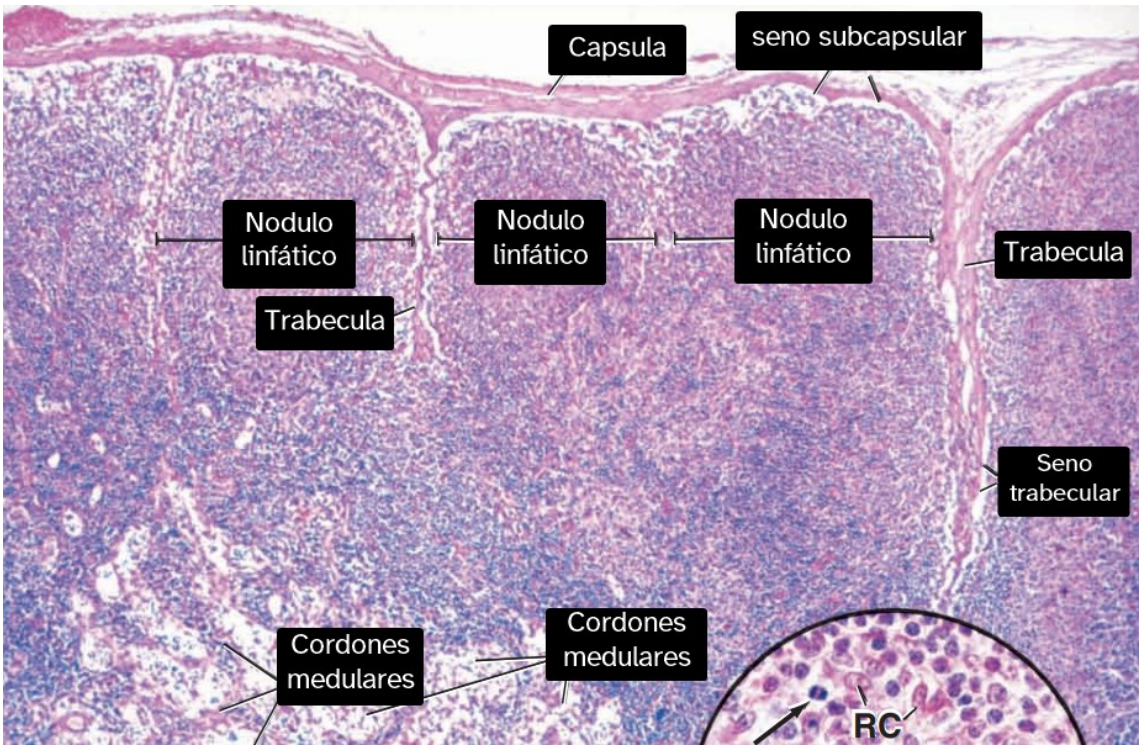

Ilustración 55 Corteza de ganglio linfático humano, H&E 120X.

Timo

El ***timo*** es un órgano linfoepitelial ***bilobulado*** *en el tórax, anterior al corazón y grandes vasos.* ***El timo consta de una cápsula de tejido conjuntivo y trabéculas que lo dividen en lóbulos.*** Esta cápsula fibrosa lo separa en dos lóbulos. Dentro de estos lóbulos, pequeñas particiones los dividen aún más en lobulillos. Cada *lobulillo consta de una corteza y una médula.*

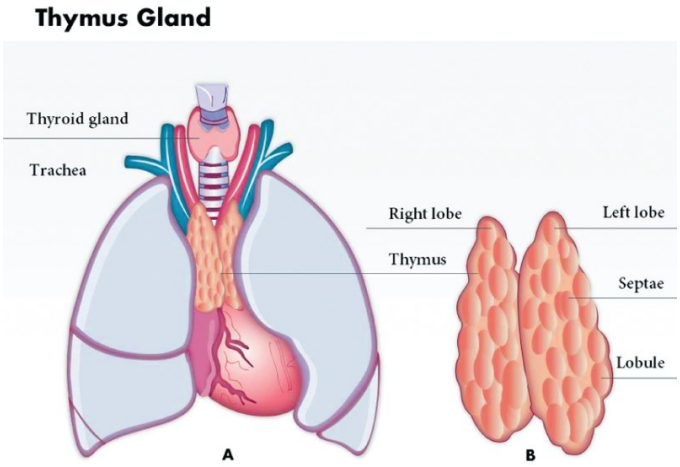

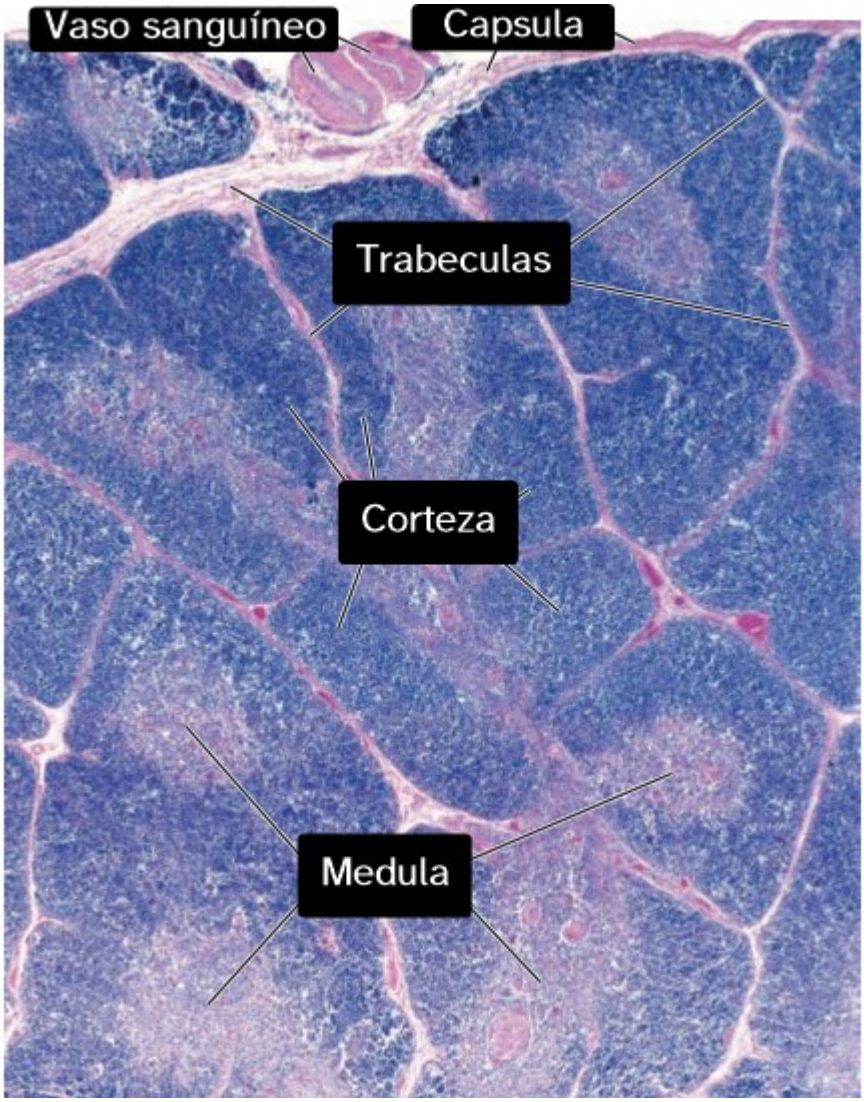

Ilustración 56 Microfotografía de una preparación H&E de timo humano infantil 15X

La ***corteza es basófila y está repleta de células T en desarrollo.*** Los macrófagos en la corteza fagocitan las células T que no cumplen con los requisitos de educación tímica.

La médula tímica, la porción interna del timo, contiene numerosas células y ***corpúsculos de Hassall.***

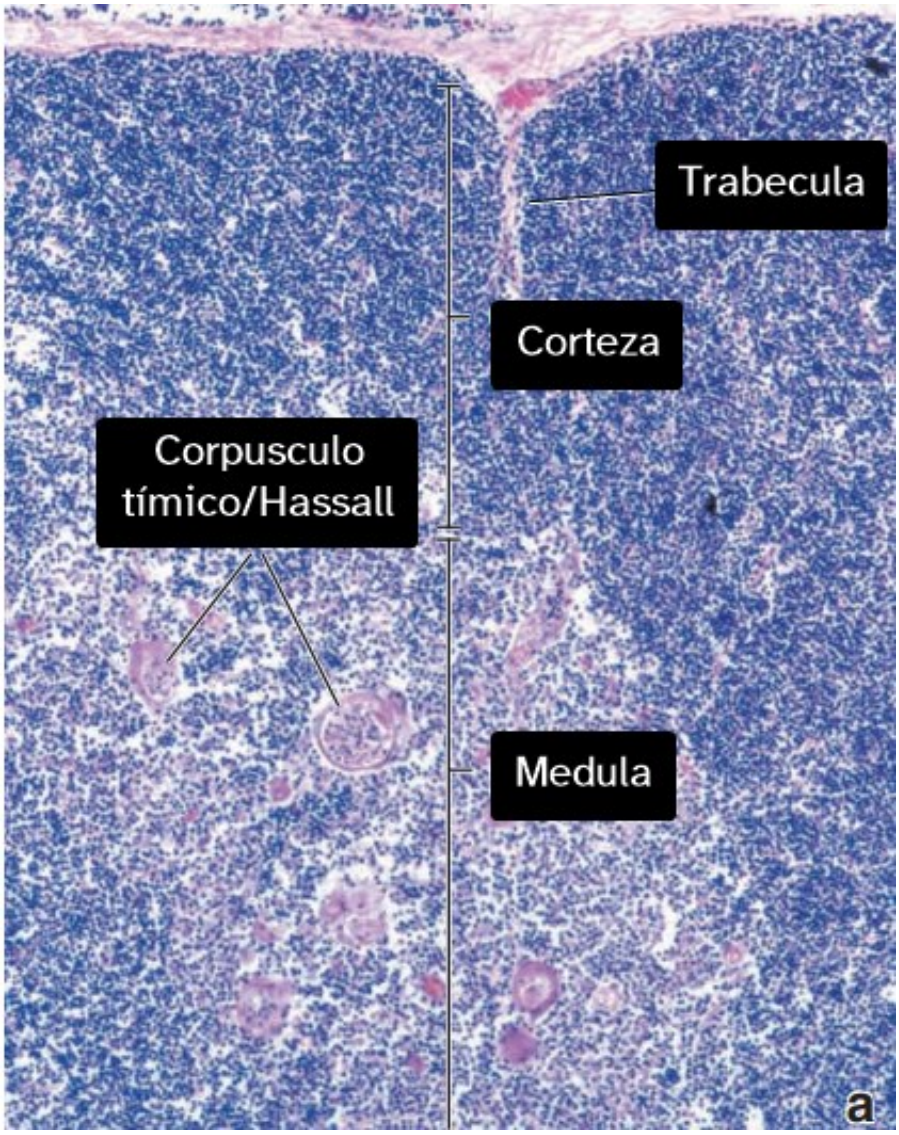

Ilustración 57 Microfotografía de un timo humano 120X

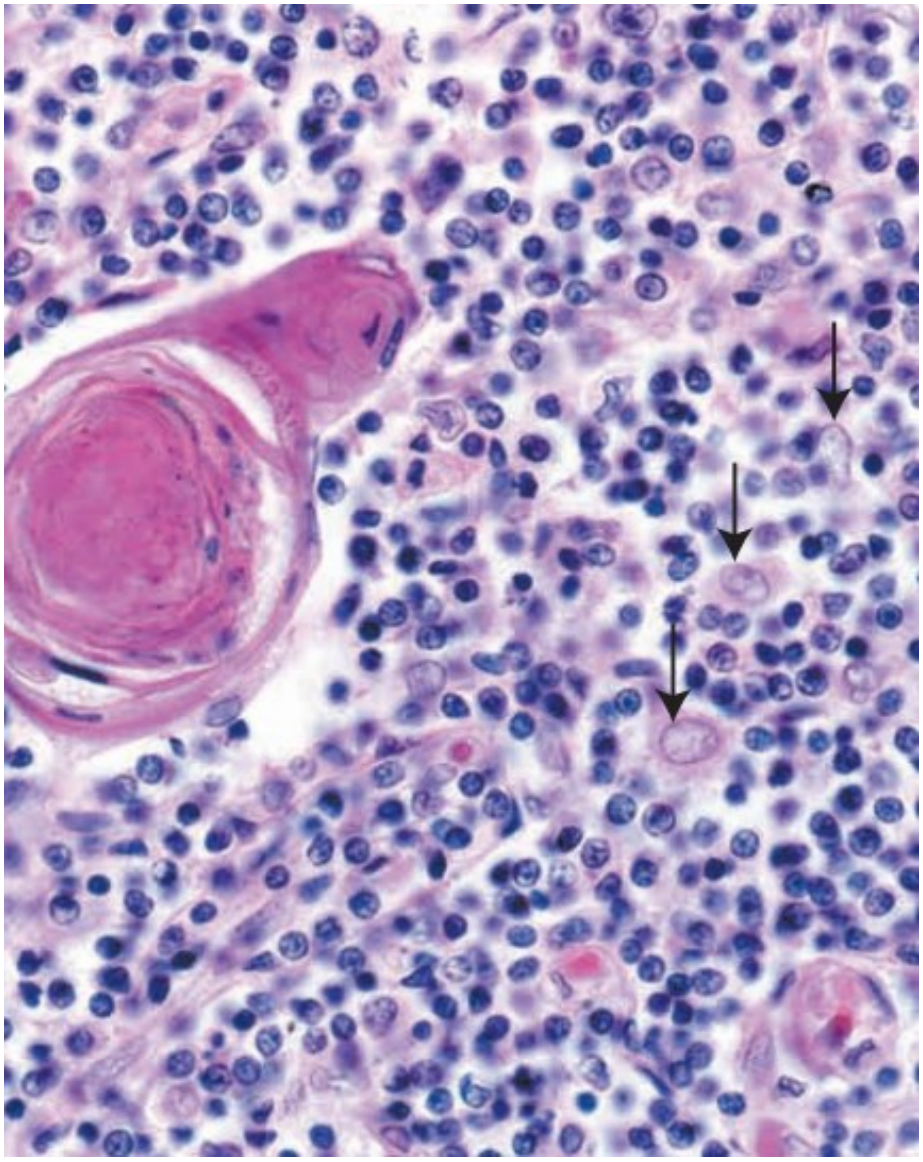

Ilustración 58 La fotomicrografía de mayor aumento muestra la médula con un corpúsculo tímico (izquierda) y las células circundantes. H&E 600X

El timo está completamente formado y funcional al nacer, pero sufre una involución con la edad, reemplazando el tejido linfático con tejido adiposo. Puede volver a estimularse cuando se requiere una rápida proliferación de células T.

Bazo

ubicado en ***cavidad abdominal***, tiene aproximadamente el tamaño de un puño y **sirve como el órgano linfático más grande.** Desempeña un papel importante en el ***filtrado de la sangre y respuestas inmunitarias*** *remueve eritrocitos viejos en circulación y almacena hierro.* Está ***encerrado por una densa cápsula*** de

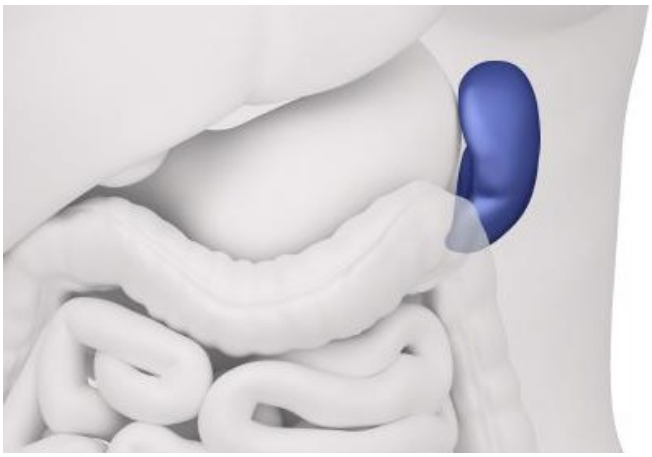

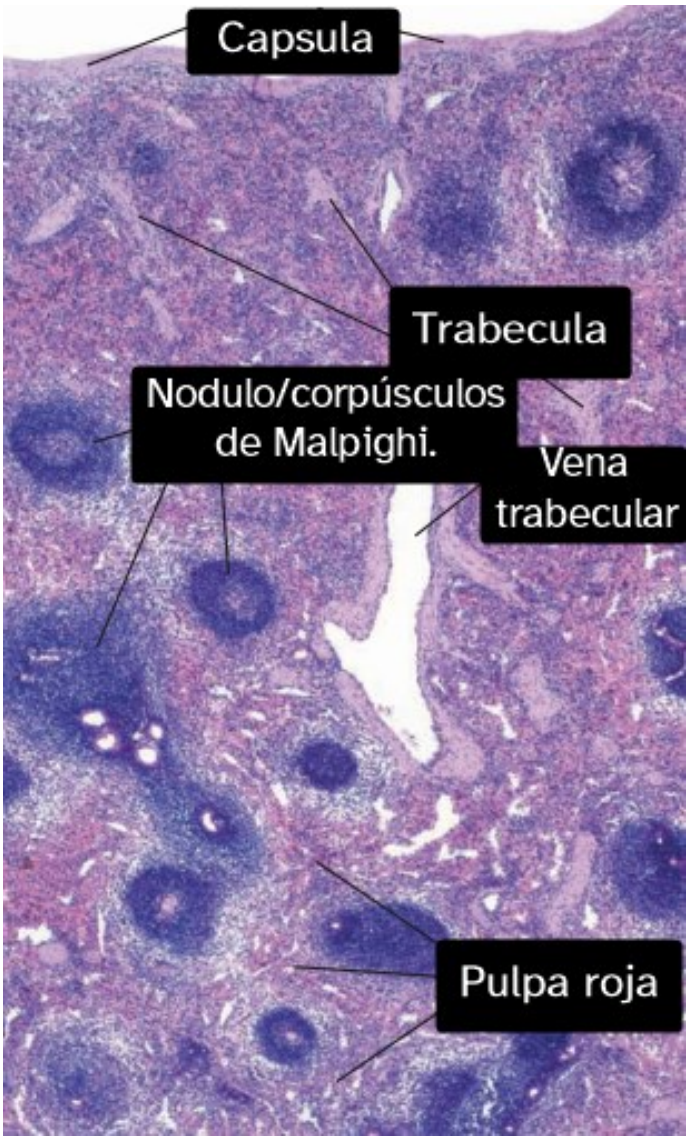

tejido conectivo ***con trabéculas (invaginaciones de capsula)*** que se extienden hacia el parénquima del órgano.

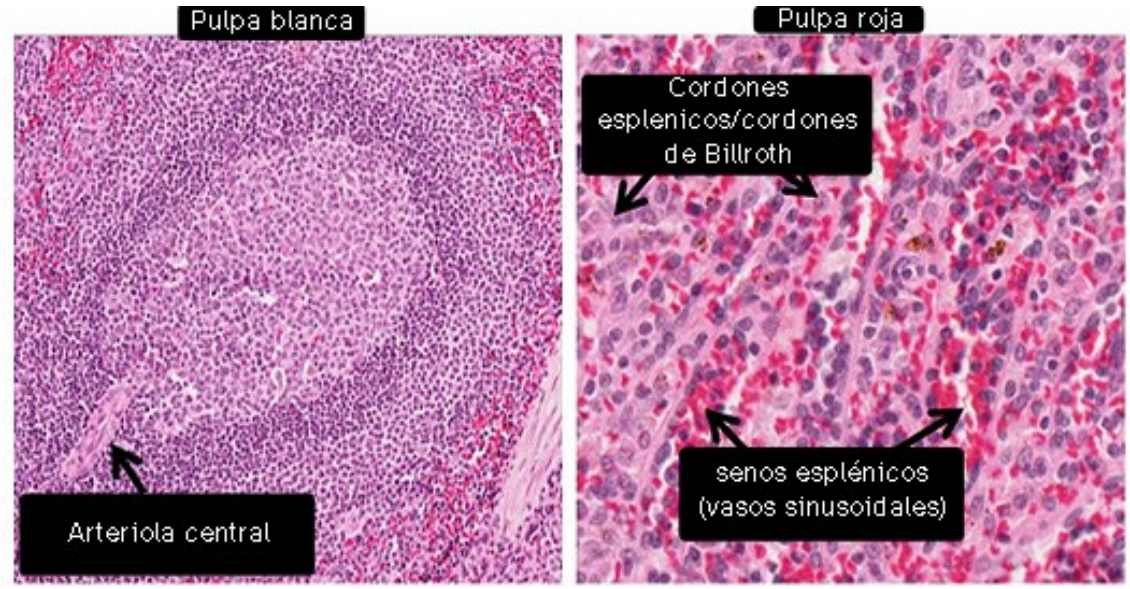

Amígdalas

son c***onjuntos de nódulos linfoides adheridos a las paredes de la faringe***, ***las amígdalas consisten en numerosos nódulos linfáticos*** ubicados en la mucosa. El epitelio plano estratificado que cubre las amígdalas se sumerge en ***el tejido conectivo subyacente, formando criptas.***

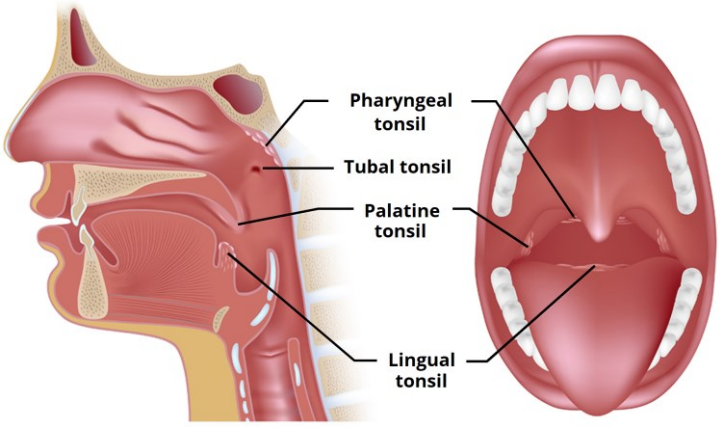

Las amígdalas NO tienen cápsula como otros órganos linfáticos y carecen de vasos linfáticos aferentes.

Las amígdalas incluyen diferentes tipos:

- Amígdalas **palatinas**: Se encuentran en la parte posterior de la cavidad bucal,
- Amígdalas **faríngeas** (adenoides): Situadas en la pared posterior de la faringe y cubiertas por epitelio respiratorio.
- Amígdalas **linguales**: en la parte inferior de la base de la lengua y tienen un epitelio mucoso.

- Amígdalas **peritubáricas**: Se encuentran en las paredes de las trompas de Eustaquio

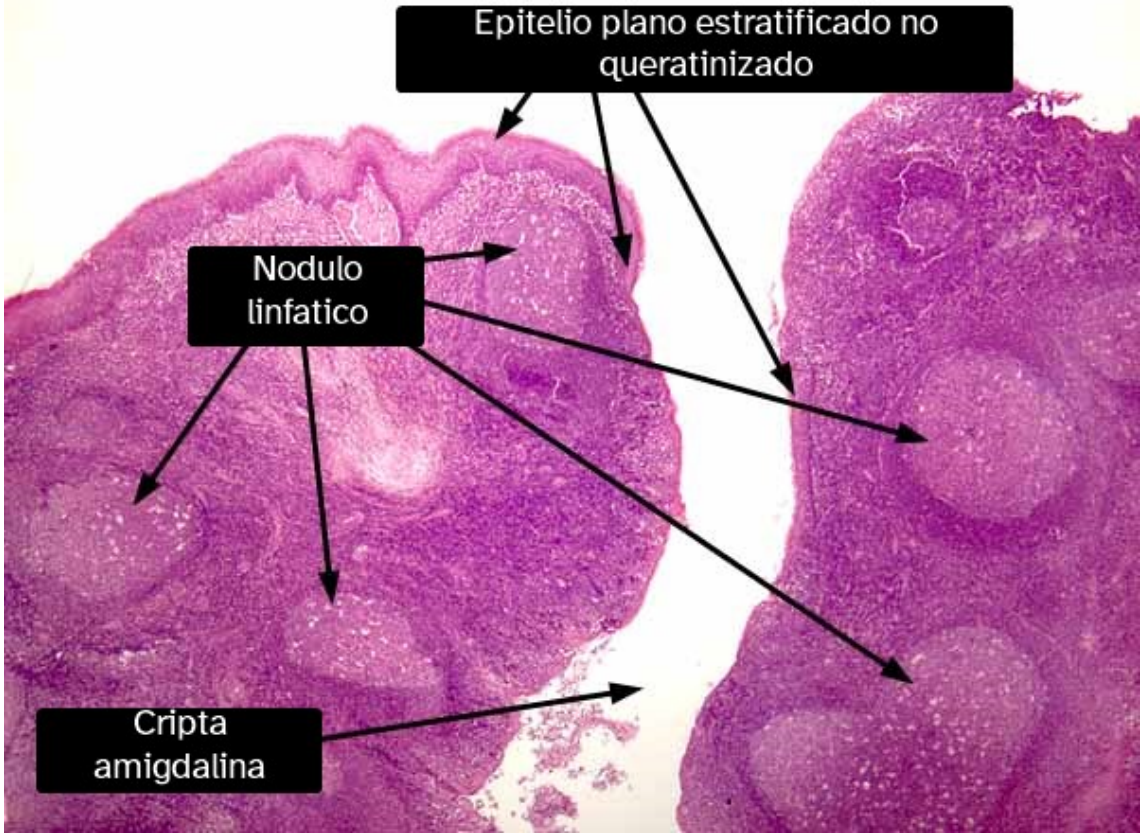

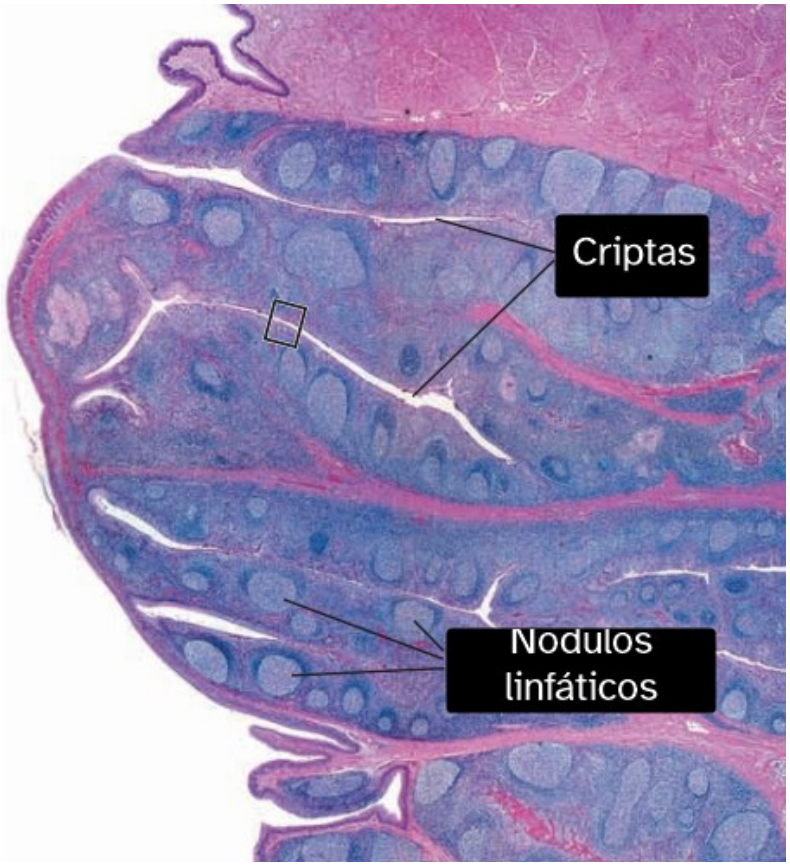

Ilustración 59 Amígdala humana, H&E 365X.

Vaso linfático

Los vasos linfáticos son los encargados de drenar el líquido intersticial y devolverlo al torrente sanguíneo. Estos recipientes suelen tener paredes delgadas y válvulas delicadas que evitan el reflujo.

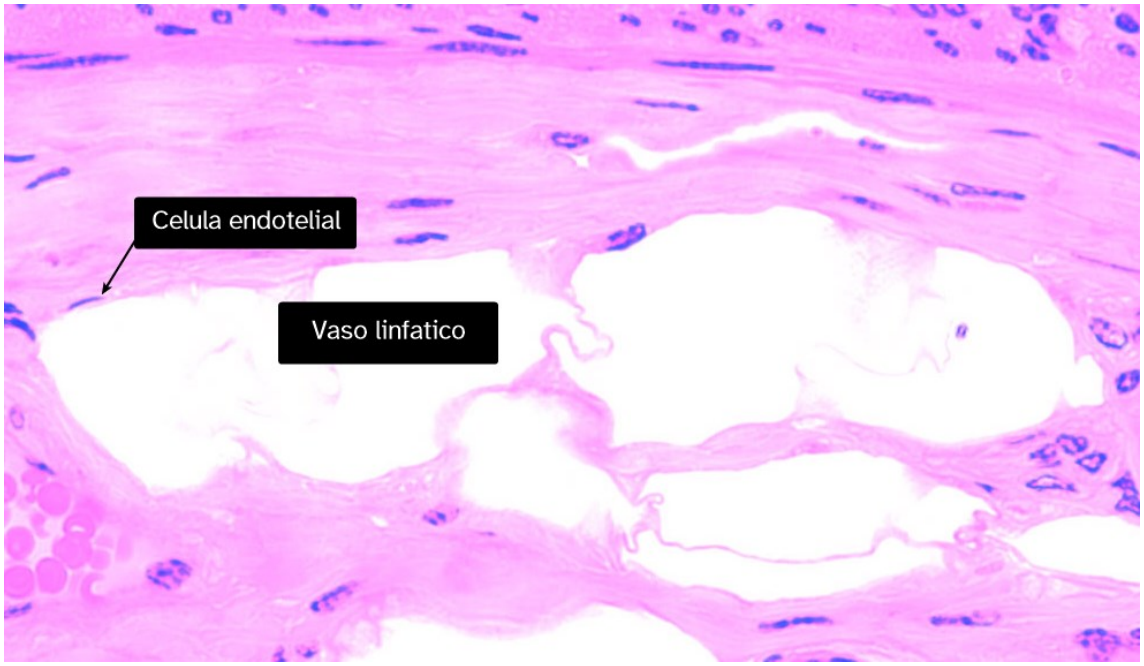

Ilustración 60 Vaso linfático H&E 100X

APARATO DIGESTIVO

El sistema digestivo es una red compleja dentro del cuerpo que permite la digestión y absorción de alimentos y agua. Consiste en un tubo muscular largo llamado tracto digestivo, que comienza en la boca y termina en el ano. La comida se mueve a través de este tubo por el proceso de peristaltismo, con la ayuda de esfínteres que evitan el flujo hacia atrás. La capa mucosa del tracto digestivo produce secreciones para la digestión y absorción de nutrientes. Además, hay glándulas accesorias que secretan enzimas y fluidos para ayudar en la digestión.

- Tubo Digestivo
  - Esófago
  - Estómago
  - Intestino Delgado
  - Intestino Grueso
- Órganos Anexos
  - Cavidad oral:
    - Dientes
    - lengua
    - glándulas salivales
  - Faringe
  - Hígado
  - Páncreas
  - Vesícula Biliar

Las estructuras presentes en el tracto digestivo facilitan las siguientes funciones:

- Ingestión: El proceso de introducción de alimentos y líquidos en la cavidad bucal.
- Masticación: masticación, que descompone los alimentos sólidos en trozos más pequeños y digeribles.
- Secreción: Producción y liberación de moco para lubricación y protección, enzimas digestivas, fluidos ácidos y alcalinos, y bilis.
- Liberación de hormonas: Liberación local de hormonas para controlar la motilidad y la secreción en el tracto digestivo.
- Digestión química: descomposición enzimática de moléculas grandes de alimentos en moléculas más pequeñas y sus subunidades.
- Absorción: La absorción de pequeñas moléculas y agua de los alimentos digeridos en el torrente sanguíneo y el sistema linfático.
- Eliminación: El proceso de expulsar los componentes no digeribles y no absorbidos de los alimentos.

Recordatorio:

El tubo digestivo mantiene una organización estructural consistente en toda su longitud, siempre ***mantiene las mismas capas a lo largo de todos los órganos***. Su pared se compone de **cuatro capas distintas**. Comenzando desde la luz interna y moviéndose hacia afuera; estas capas son las siguientes:

1. **Mucosa**: Incluye un epitelio de revestimiento, una capa de tejido conectivo llamada lámina propia y la muscularis mucosae, que consiste en músculo liso.
2. **Submucosa**: Esta capa está formada por tejido conectivo irregular denso.
3. **Muscularis externa**: En la mayor parte de la trompa, esta capa consta de dos capas de músculo liso.
4. **Serosa**: Es una membrana serosa formada por un epitelio plano simple llamado *mesotelio*, junto con una pequeña cantidad de tejido conjuntivo subyacente. Se puede presentar una **adventicia** compuesta únicamente por tejido *conectivo*.

Tubo Digestivo

Esófago

La función principal del esófago es **transportar los alimentos desde la boca hasta el estómago.** Su revestimiento interno, conocido como mucosa esofágica, está formado por una capa superficial de epitelio escamoso estratificado. Debajo de la mucosa, hay cantidades variables de glándulas mucosas que secretan moco para lubricar y facilitar el paso de los alimentos.

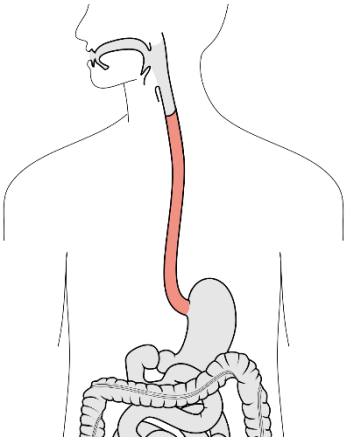

Ilustración 61 vista a lupa (5X) del esófago H&E

El esófago consta de una pared se compone de cuatro capas distintas, empezando desde la más interna:

- **Mucosa**: incluye un epitelio de revestimiento, una capa de tejido conectivo llamada lámina propia y la *muscularis mucosae*, que consiste en *músculo liso*.
- **Submucosa**: esta capa está formada por tejido conectivo irregular denso.
- **Muscularis externa**: en la mayor parte del tubo, esta capa consta de dos capas de *músculo liso.*
- **Serosa**: es una membrana serosa que consiste en un epitelio escamoso simple llamado mesotelio, junto con una pequeña cantidad de tejido conectivo subyacente. En los casos en que la pared de la trompa está unida o fijada directamente a estructuras adyacentes (como la pared del cuerpo y ciertos órganos retroperitoneales), se presenta una adventicia compuesta únicamente por tejido conectivo.

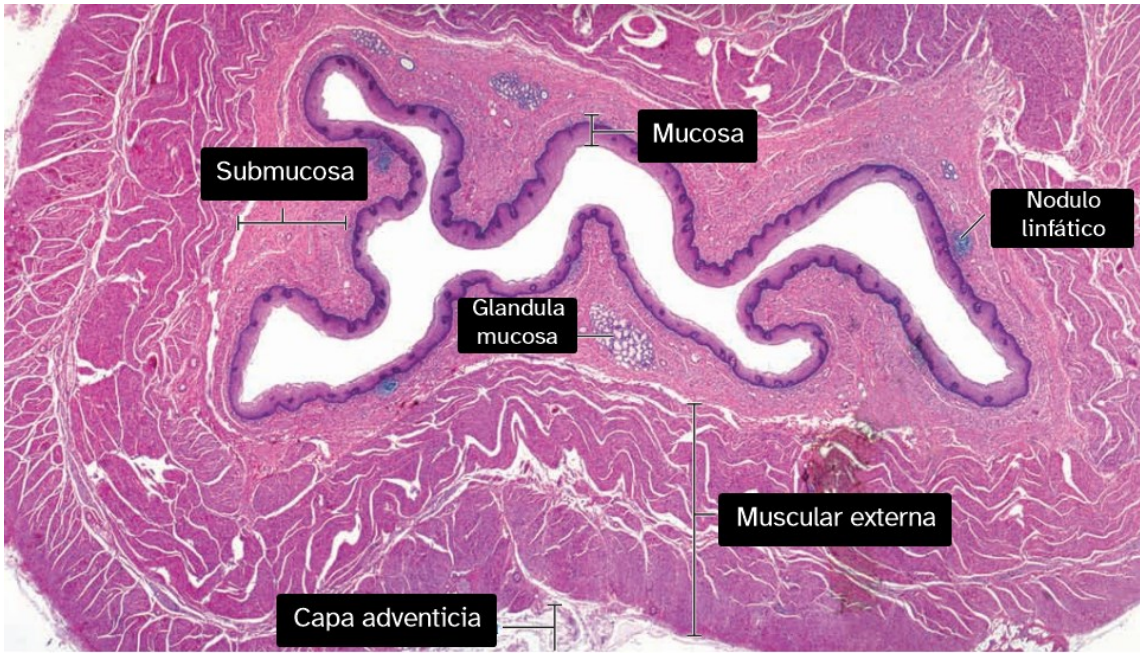

Ilustración 62 microfotografía de bajo aumento que muestra una sección del esófago teñida con H&E 18X

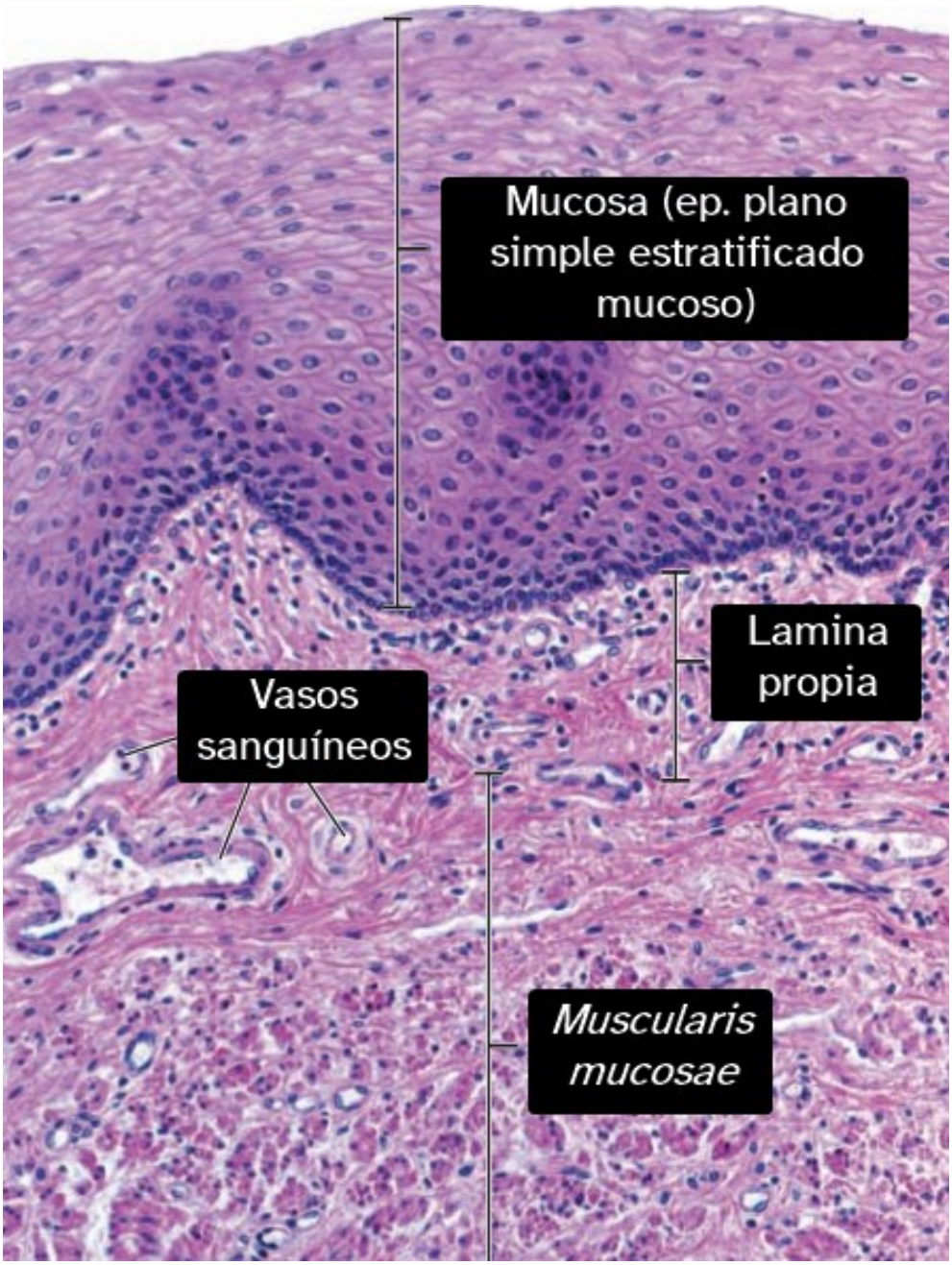

Ilustración 63 Microfotografía de mayor aumento que muestra la mucosa de la pared del esófago en una preparación de H&E 240X

Estómago

El estómago es una sección agrandada del sistema digestivo responsable de **recibir alimentos de una comida y liberarlos gradualmente hacia el duodeno**. Desempeña un papel crucial en la ***descomposición de los alimentos***, produciendo *pepsina y ácido clorhídrico.* Además, el estómago contiene numerosas células mucosas que brindan protección al revestimiento interno del estómago contra los efectos potencialmente dañinos de estas sustancias.

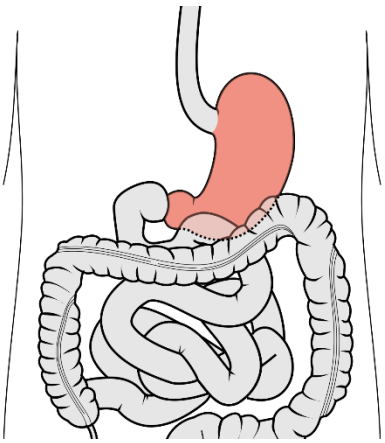

cinco regiones anatómicas: ***el cardias, el fondo, el cuerpo, el antro y el píloro. Histológicamente***, el estómago se divide en ***tres regiones***: las regiones ***cardíaca (cardias), fúndica y pilórica.***

El estómago cuenta con las siguientes capas:

Mucosa: La capa más interna del estómago. Está formado por un ***epitelio cilíndrico simple***. El epitelio contiene glándulas caliciformes, que *secretan moco*, ácido clorhídrico y enzimas. ***La capa muscularis mucosae*** es una capa delgada de tejido muscular liso que ayuda a mover los alimentos a través del estómago.

Submucosa: La capa de tejido que *se encuentra debajo de la mucosa.* Está formado por tejido conjuntivo laxo, que contiene vasos sanguíneos, vasos linfáticos, nervios y el plexo submucoso. ***El plexo submucoso*** es una red de nervios que controla la secreción de jugo gástrico y el movimiento de los alimentos a través del estómago.

Muscularis externa: La capa más externa del estómago. Está formado *por* ***tres capas de músculo liso****: una capa* ***oblicua interna****, una capa* ***circular media*** *y una capa* ***longitudinal externa.*** El músculo liso se contrae y relaja para mezclar los alimentos con el jugo gástrico y para mover los alimentos desde el estómago hasta el intestino delgado.

Serosa: Una capa delgada de tejido que cubre la capa más externa del estómago. Está *formado* por **tejido conjuntivo laxo** y una sola capa de células llamada **mesotelio**. El mesotelio ayuda a proteger el estómago de la fricción y el trauma.

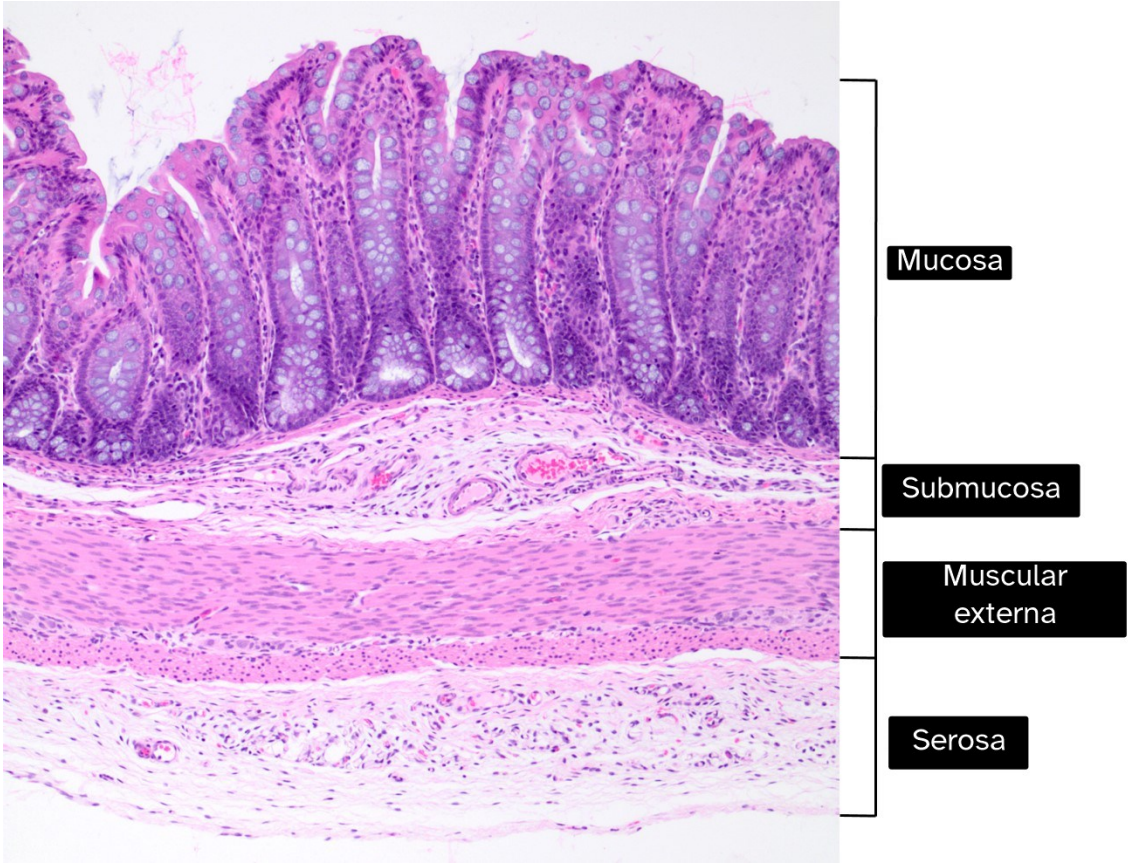

En el estómago hay presencia de las ***fosas y las glándulas gástricas;*** trabajan para descomponer los alimentos mecánica y químicamente. *Las **fosas** gástricas proporcionan una gran superficie para la **secreción de moco***, que protege el estómago del jugo gástrico ácido. ***Las glándulas fúndicas secretan jugo gástrico***, que contiene *ácido clorhídrico, pepsina y factor intrínseco estomacal (necesaria para absorber vitamina B12)*

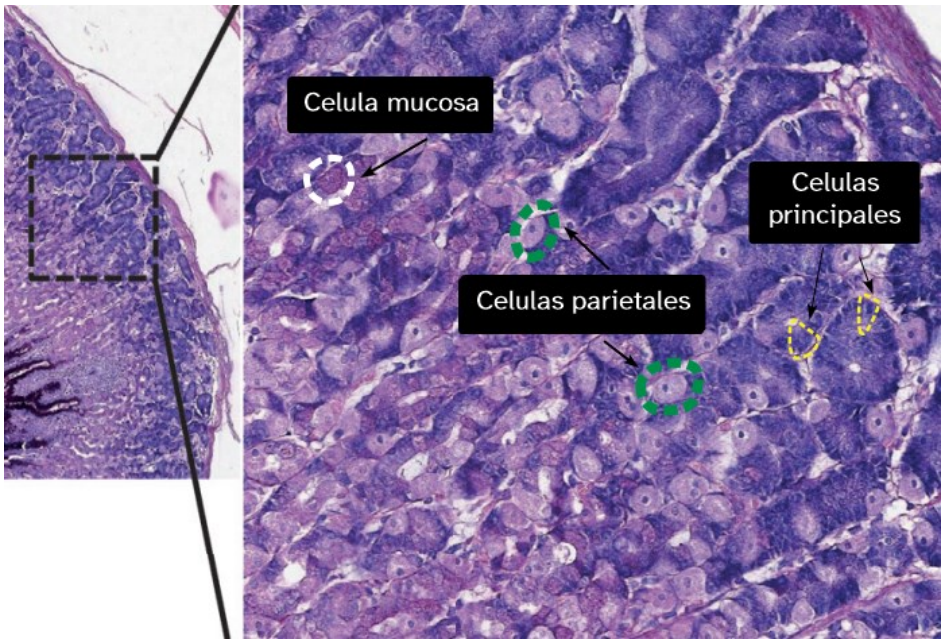

Ilustración 64 Células de la mucosa gástrica, tinción PAS 100X

Estas glándulas pueden tener *4 tipos celulares*: **principales** o zimogénicas, **mucosas**, **parietales** u oxínticas y **células G** (enteroendócrinas) o argentafines

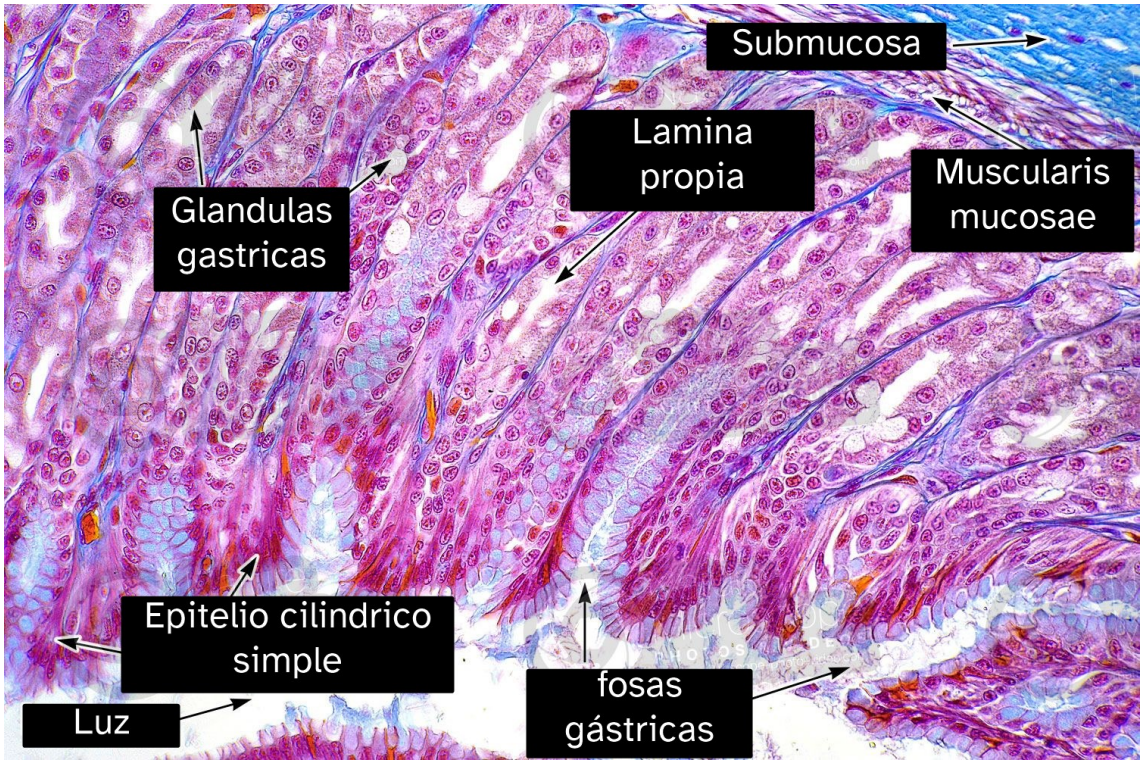

Intestino delgado

El intestino delgado es la ***parte más larga del tracto digestivo***, mide más de **6 metros**. Se divide en *tres secciones*: el **duodeno, el yeyuno y el íleon**. El duodeno es la parte más corta y ancha, y se extiende desde el píloro del estómago hasta la unión duodenoyeyunal. El yeyuno constituye las dos quintas partes superiores del intestino delgado, mientras que el íleon constituye las tres quintas partes inferiores. ***El intestino delgado es responsable de la digestión y la absorción de nutrientes.***

El intestino delgado se compone de cuatro regiones distintas:

- **Mucosa**: La capa más interna del intestino delgado, es un epitelio (típicamente cilíndrico simple en los intestinos), una capa de tejido conectivo llamada lámina propia y la muscularis mucosae, que está compuesta por músculo liso.
- **Submucosa**: esta capa contiene tejido conectivo más denso, que brinda soporte estructural al intestino delgado.
- **Muscularis externa**: La muscularis externa consta de dos capas de músculo liso: una capa circular interna y una capa longitudinal externa (ambas musculo liso)
- **Serosa** y adventicia: la capa más externa del intestino delgado se denomina serosa cuando está cubierta por un epitelio y adventicia cuando carece de una cubierta epitelial solo conjuntivo.

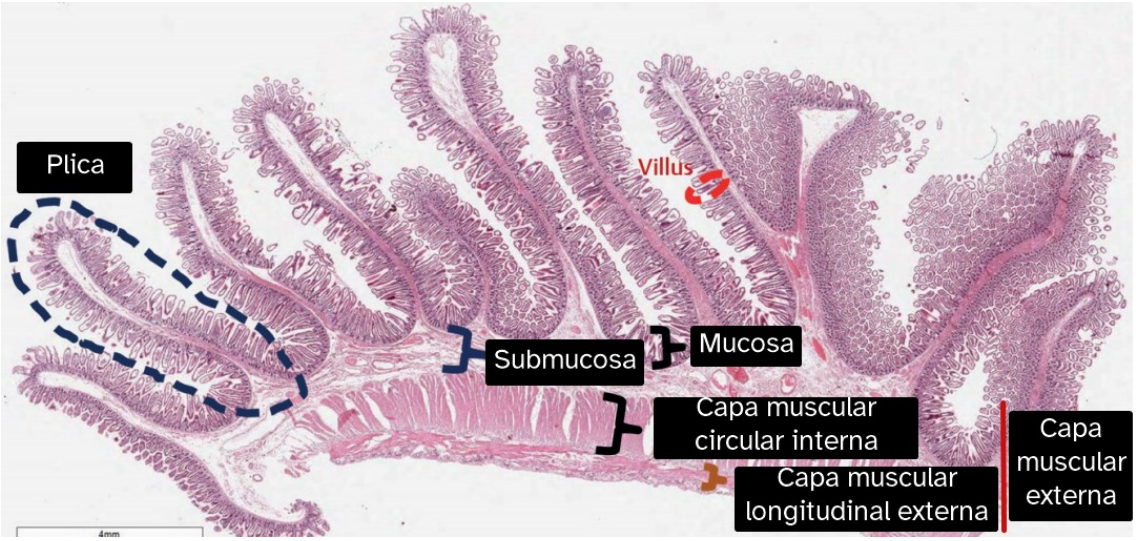

Diferencias histológicas de las diferentes regiones del intestino delgado (Duodeno, yeyuno e íleon

Duodeno

- las vellosidades tienen forma de hoja
- Cripta de Lieberkuhn
- Muscularis mucosae
- Presencia de glandulas de Brunner en la submucosa; ductos excretores corren a las criptas de Lieberkuhn
- Capa muscular externa
- Submucosa

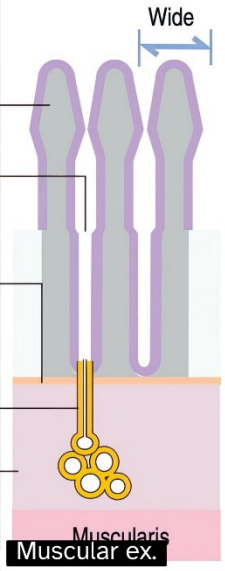

yeyuno

- las vellosidades tienen forma de dedo
- Plicas circulres desarrolladas
- Criptas de Lieberkuhn
- Capa muscular ext
- No hay glandulas en submucosa
- Capa serosa

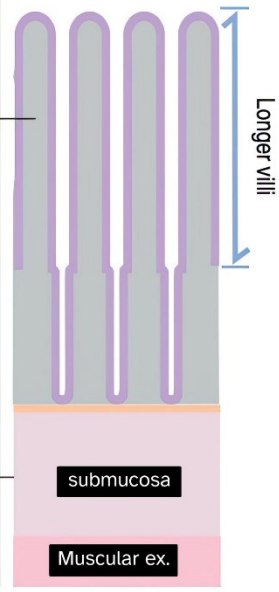

Íleon

- las vellosidades son más cortas en comparación con el yeyuno
- Presencia de celulas M
- Los agregados linfoides, que forman grandes folículos (placas de Peyer), se extienden por toda la lámina propia y la submucosa.
- Muscular ext.

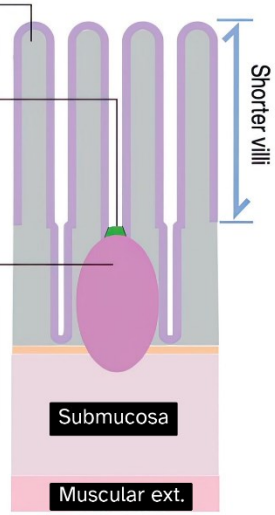

Intestino Grueso

El intestino grueso, que es la última parte del tracto gastrointestinal, es un ***tubo muscular que mide entre 152 y 183 centímetros de largo y entre 3 y 5 centímetros de diámetro***. El intestino grueso se encuentra en la parte inferior del abdomen y el recto. Se divide en cuatro partes: el ciego, el colon, el recto y el canal anal.

El intestino grueso forma las heces, solidas gracias su función de absorber alrededor del 90 % del agua y los electrolitos que se encuentran en el quimo.

El intestino grueso también *almacena las heces hasta que son eliminadas del cuerpo.*

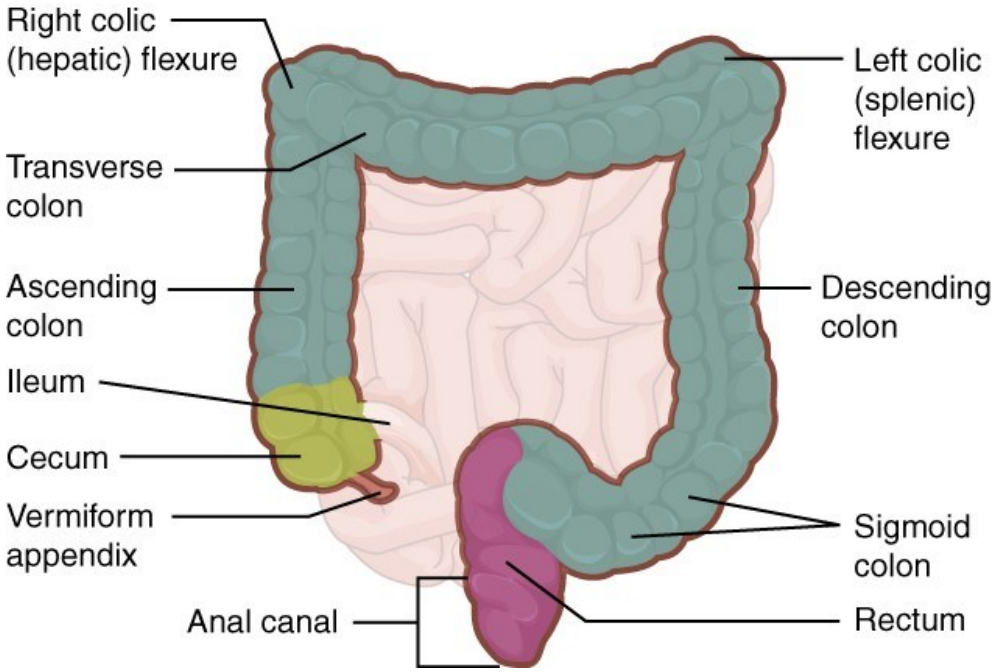

Sus capas son:

- ***Mucosa***: La capa más interna del intestino grueso. Está formado por un **epitelio cilíndrico simple**, El epitelio contiene **células caliciformes**, que producen moco, y **glándulas de Lieberkühn**, (glándulas tubulares que secretan enzimas digestivas). La capa muscularis mucosae es una capa delgada de tejido muscular liso que ayuda a mover los alimentos a través del intestino grueso.
- ***Submucosa***: La capa de tejido que se encuentra debajo de la mucosa. Se compone de tejido conectivo laxo, que contiene vasos sanguíneos, vasos linfáticos, nervios y nódulos linfoides.
- ***Muscularis externa***: La capa más externa del intestino grueso. Está formado por tres capas de músculo liso: una *capa circular interna, una capa longitudinal externa.* El músculo liso se contrae y se relaja para mover los alimentos a través del intestino grueso.
- ***Serosa***: Una capa delgada de tejido que cubre la capa más externa del intestino grueso. Está formado por tejido conectivo laxo y una sola capa de mesotelio.

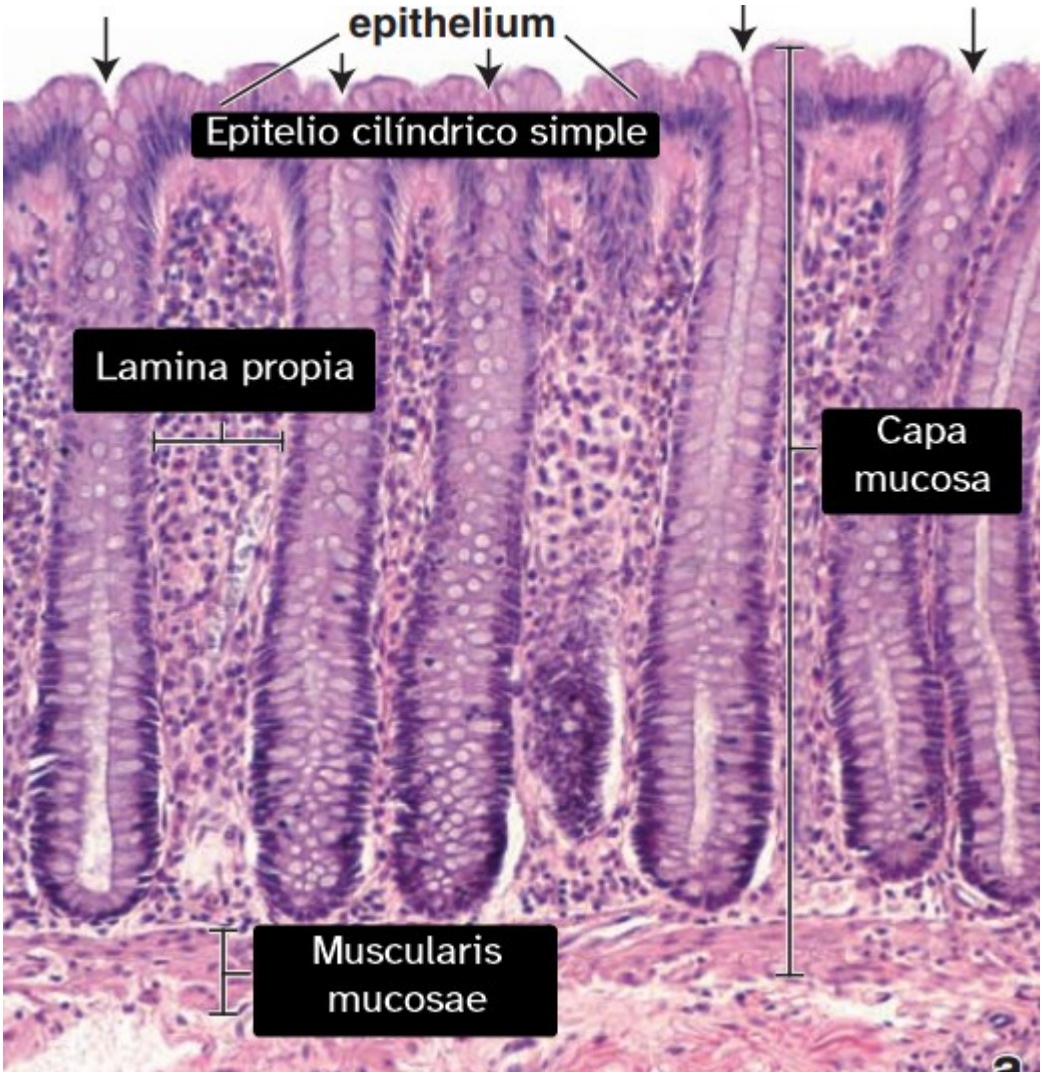

Ilustración 65 microfotografía de una preparación de H&E que muestra la mucosa 140X

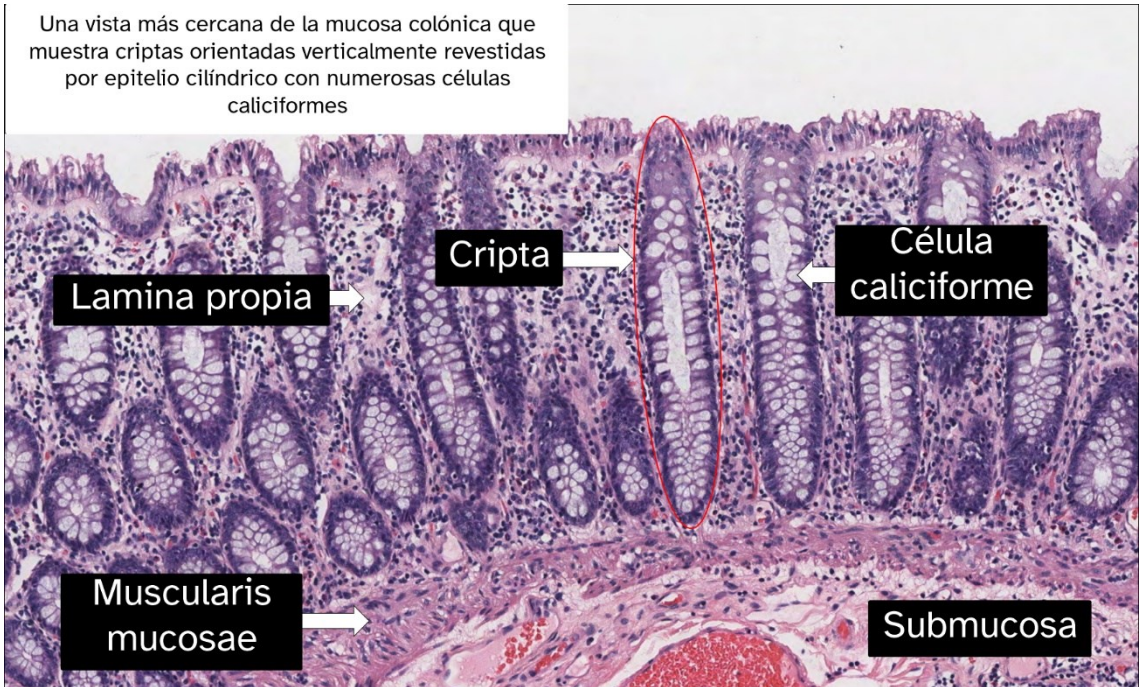

Ilustración 66 Microfotografía de una sección de colon; muestra varias estructuras H&E 400X

órganos anexos

Dientes

Los adultos suelen **tener 32 dientes**, incluidas las muelas del juicio. Estos dientes se dividen en cuatro clases diferentes según su forma y función**: incisivos, caninos, premolares y molares.**

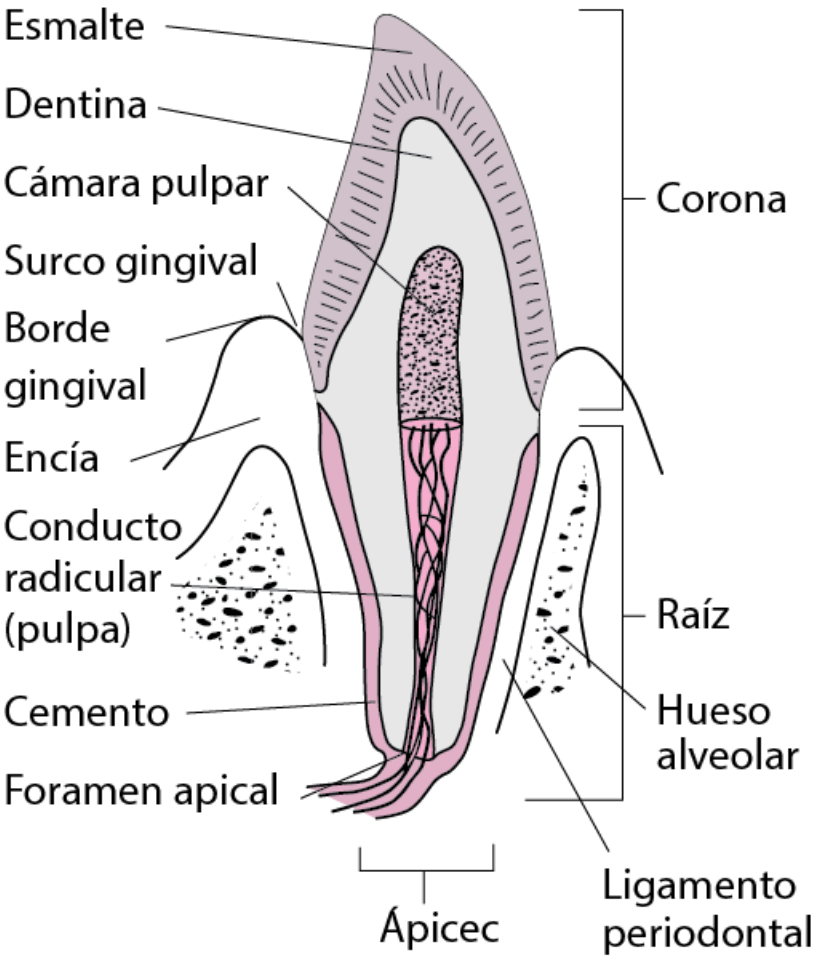

Los dientes están compuestos por tres tejidos especializados: esmalte, dentina y cemento.

El esmalte es la capa más externa, la dentina se encuentra debajo del esmalte en la corona y el cemento en la raíz, y el cemento cubre la dentina en la raíz de los dientes. El esmalte se forma a través de un proceso llamado amelogénesis, que implica la producción de matriz y las etapas de maduración llevadas a cabo por las células ameloblásticas. La producción de dentina precede a la deposición de matriz de esmalte parcialmente mineralizada. Los **ameloblastos** en etapa de maduración facilitan la maduración de la matriz del esmalte al eliminar material orgánico y permitir la entrada de calcio y fosfato. Este proceso contribuye al desarrollo de la estructura dura y duradera de los dientes.

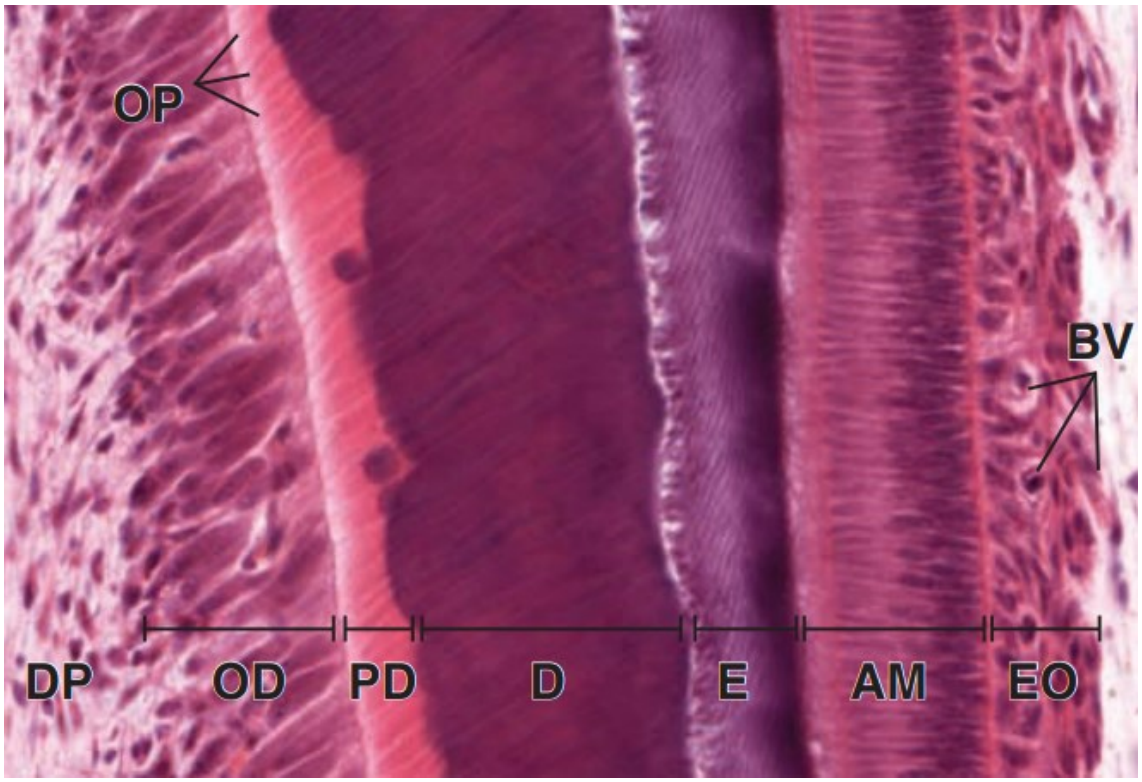

AM: ameloblastos en etapa secretora OD: Odontoblastos ES: esmalte D: Dentina VB: vasos sanguíneos EO: órgano de esmalte DP: pulpa dental PD: Predentina OP: procesos citoplasmáticos de odontoblastos

Lengua

La lengua es un órgano muscular ubicado en la cavidad oral. Además de ser fundamental para la manipulación y procesamiento de los alimentos, cumple diversas funciones en el proceso de la alimentación y el habla.

La lengua se compone de músculos intrínsecos y extrínsecos, que permiten su movimiento y flexibilidad.

Está *cubierta por una capa de tejido llamada mucosa*, que **contiene** diferentes tipos de ***papilas gustativas.***

Las papilas gustativas se encuentran en la superficie de la lengua y son ***responsables de detectar los sabores de los alimentos (sensopercepción).*** Existen diferentes tipos de papilas gustativas, incluyendo las **papilas delomorfas y las papilas adelomorfas**

Hay mucosa de revestimiento (que cubre las partes restantes de la cavidad oral excepto el dorso de la lengua) y **mucosa especializada** (en la *superficie dorsal de la lengua, que contiene papilas linguales, debajo de esta* ***hay epitelio plano estratificado no queratinizado***).

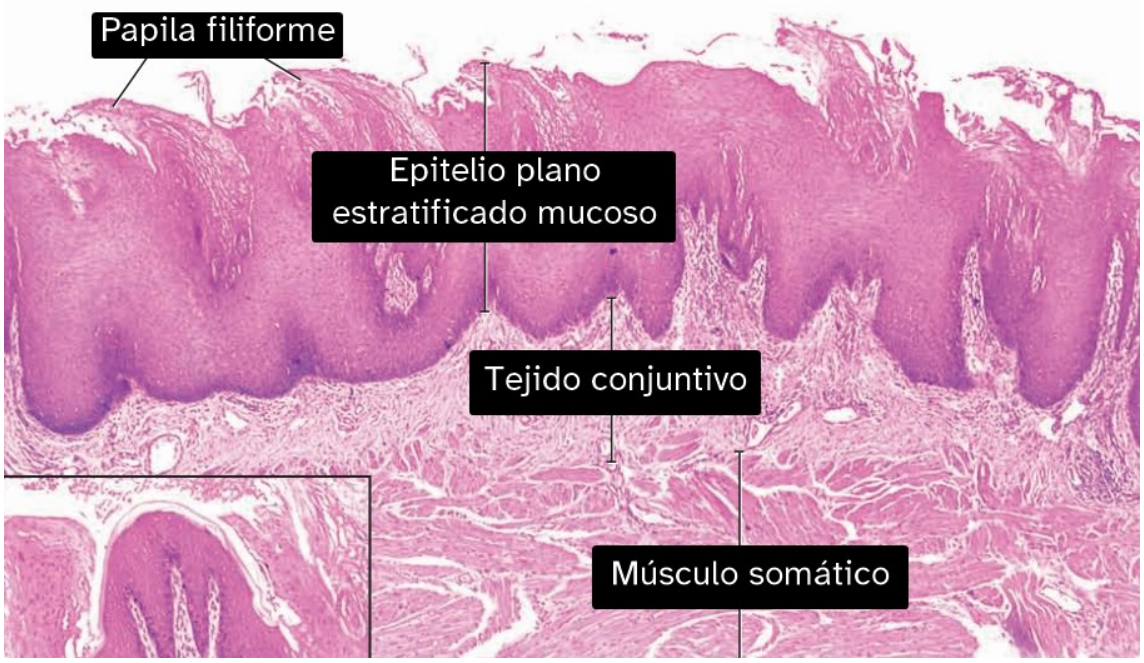

Ilustración 67 Corte de lengua H&E 400X

Papilas gustativas

Especializadas en la sensopercepción del sabor, cada una con un sabor que perciben más fácilmente

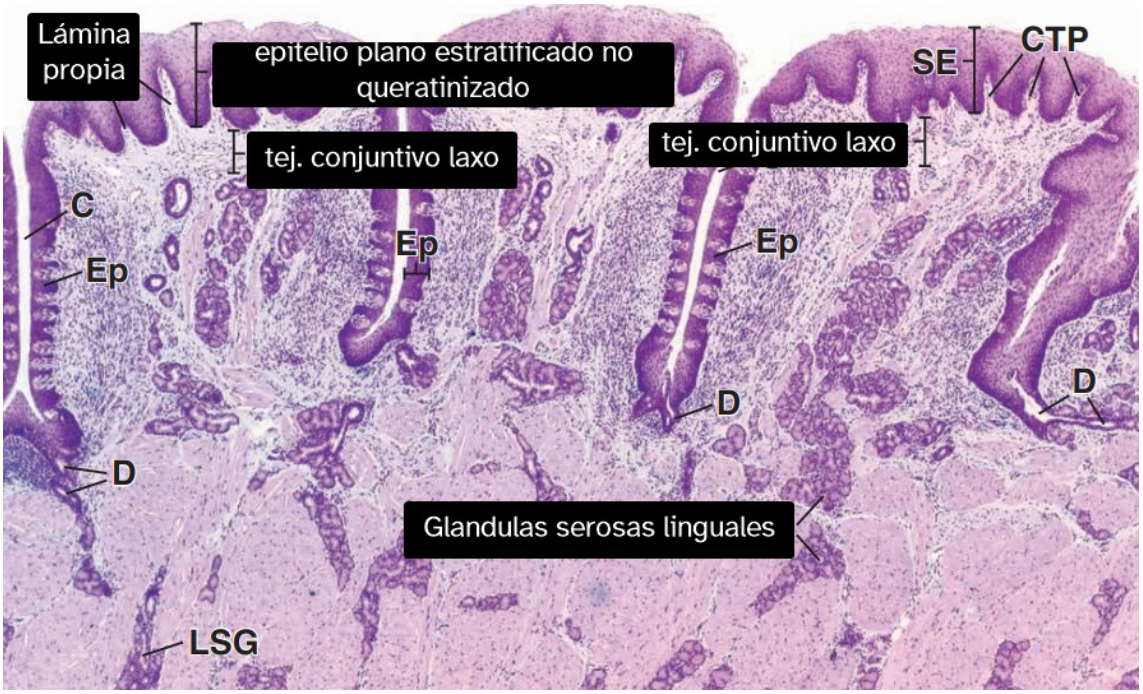

Las papilas gustativas en sección aparecen como cuerpos ovalados de coloración pálida que se extienden a través del espesor del epitelio. Una pequeña abertura en la superficie epitelial se denomina poro gustativo. Las papilas gustativas reaccionan a solo cinco estímulos: dulce, salado, amargo, agrio y umami.

La mucosa especializada en la superficie dorsal de la lengua tiene **cuatro tipos de papilas linguales** salientes:

- filiforme (hecha de epitelio escamoso estratificado queratinizado),
- foliada,
- fungiforme
- circunvalada (revestida por epitelio escamoso estratificado no queratinizado).

Las papilas **fungiformes** reciben su nombre debido a *su forma similar a un hongo*. Estas papilas se encuentran distribuidas en la superficie de la lengua, especialmente en la punta y los costados.
Las papilas fungiformes **son importantes para la detección del sabor dulce**.

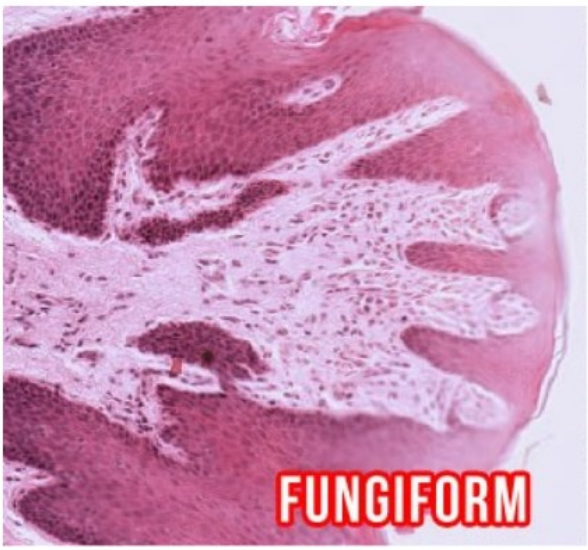

Las **papilas filiformes** reciben su nombre debido a su **apariencia de hilo o filamento**. Estas papilas son las más numerosas y se encuentran distribuidas en toda la superficie de la lengua. Su función principal es la de proporcionar una sensación táctil en la boca y contribuir a la *percepción general de los sabores junto con umami*.

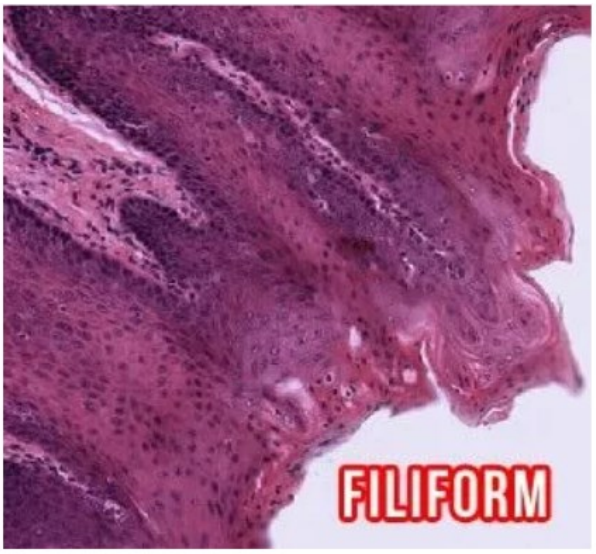

Las papilas **caliciformes**, también conocidas como **papilas circunvaladas**, reciben su nombre debido a su *forma de cáliz*. Estas papilas se encuentran en la parte posterior de la lengua, formando una fila en forma de "V". Son más grandes que las otras papilas gustativas y están especializadas en la **detección del sabor amargo.**

Las **papilas foliadas**, también conocidas como **papilas foliáceas**, reciben su nombre debido a su forma que se asemeja a hojas o pliegues. Estas papilas *se encuentran en los costados de la lengua*, especialmente en la región posterior.

Las papilas foliadas son importantes para la **detección del sabor ácido.** Cada una de estas papilas contiene botones gustativos especializados en la percepción de los sabores ácidos.

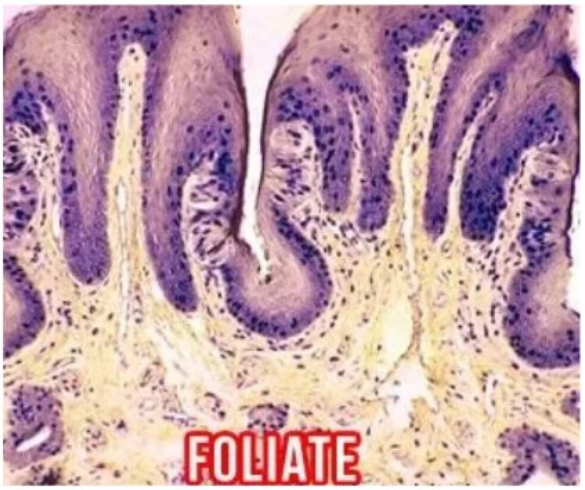

Hígado

El hígado es el órgano más grande del cuerpo humano y está ubicado en la parte superior de la cavidad abdominal, debajo del diafragma

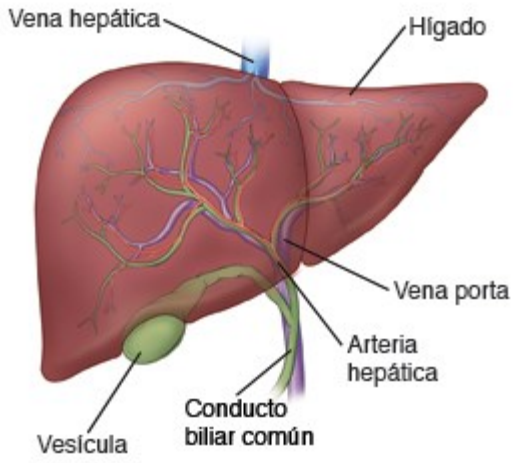

Las **principales funciones del hígado** incluyen la ***metabolización de lípidos y carbohidratos***, la **producción de bilis** para la digestión de grasas, el **depósito** de sustancias como **vitaminas y minerales**, la síntesis de proteínas y **factores de coagulación**, la desintoxicación sanguínea y la **transformación del amonio en urea.**

El hígado **metaboliza lípidos y carbohidratos,** descompone y sintetiza glucosa, almacena glucógeno, produce colesterol y triglicéridos. Además, ***produce bilis, un líquido necesario para la digestión y absorción de grasas***.

Anatómicamente, el hígado se divide en **cuatro lóbulos**: derecho, izquierdo, cuadrado y caudado o de Spiegel.

Histológicamente, cada uno de estos lóbulos contiene **lobulillos con forma irregular**. Un ***lobulillo hepático es la unidad estructural básica del hígado*** y está compuesto por ***cordones de hepatocitos*** dispuestos ***en forma radial alrededor de una vena central.***

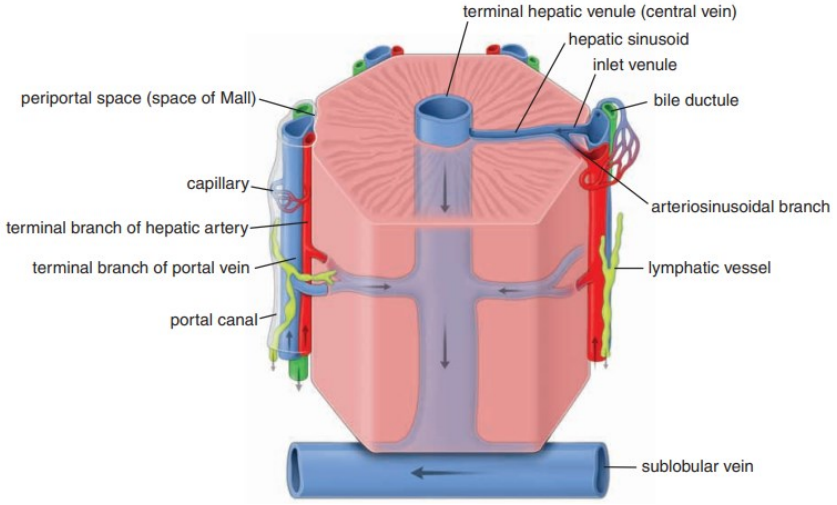

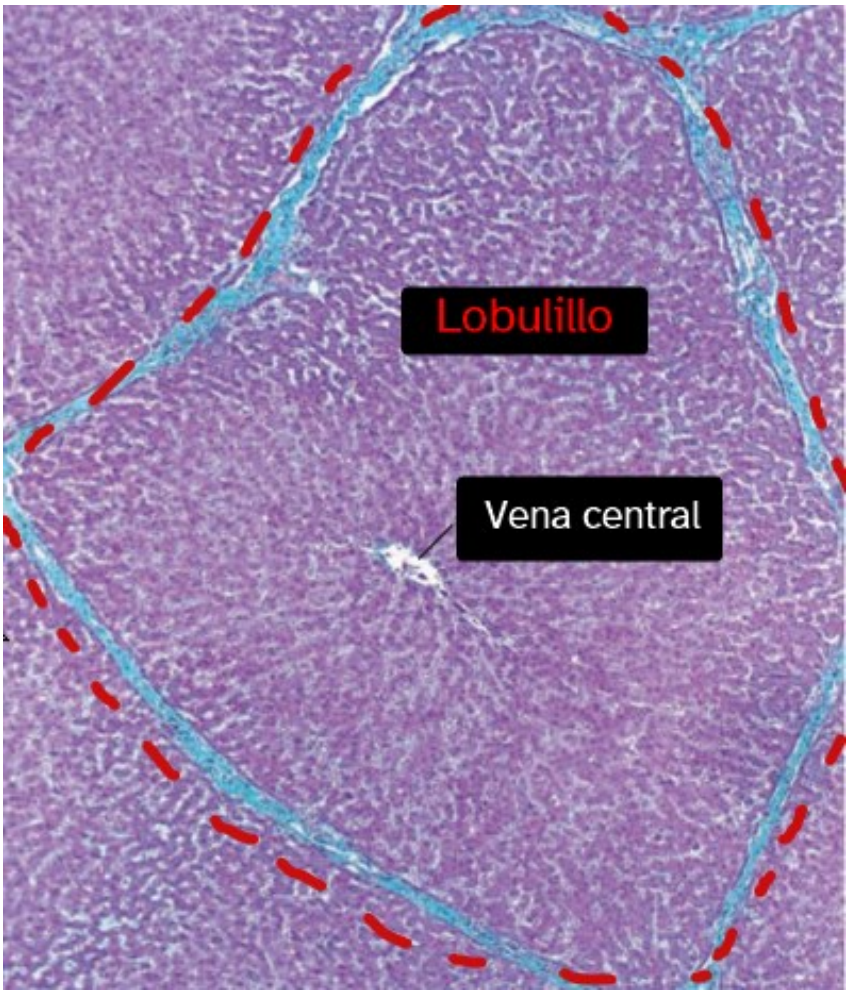
Lobulillo
Vena central

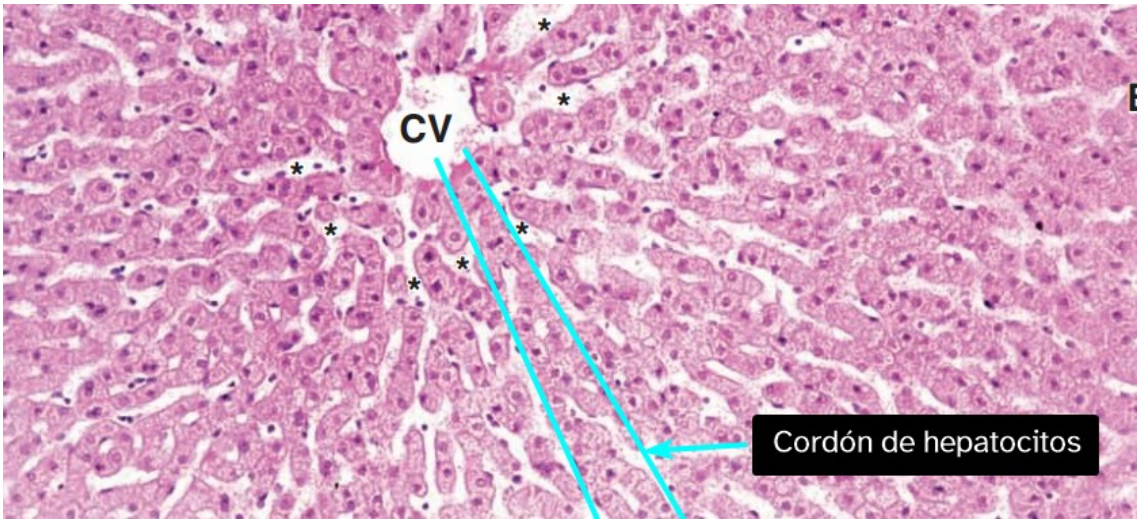
CV
Cordón de hepatocitos

El suministro de sangre al hígado lo proporciona **la tríada portal/hepática (esta se encuentra en la unión de 3 lobulillos hepáticos también llamada Espacio de Kiernan)**, que consta de ramas de la **arteria hepática, la vena porta y el conducto biliar.**

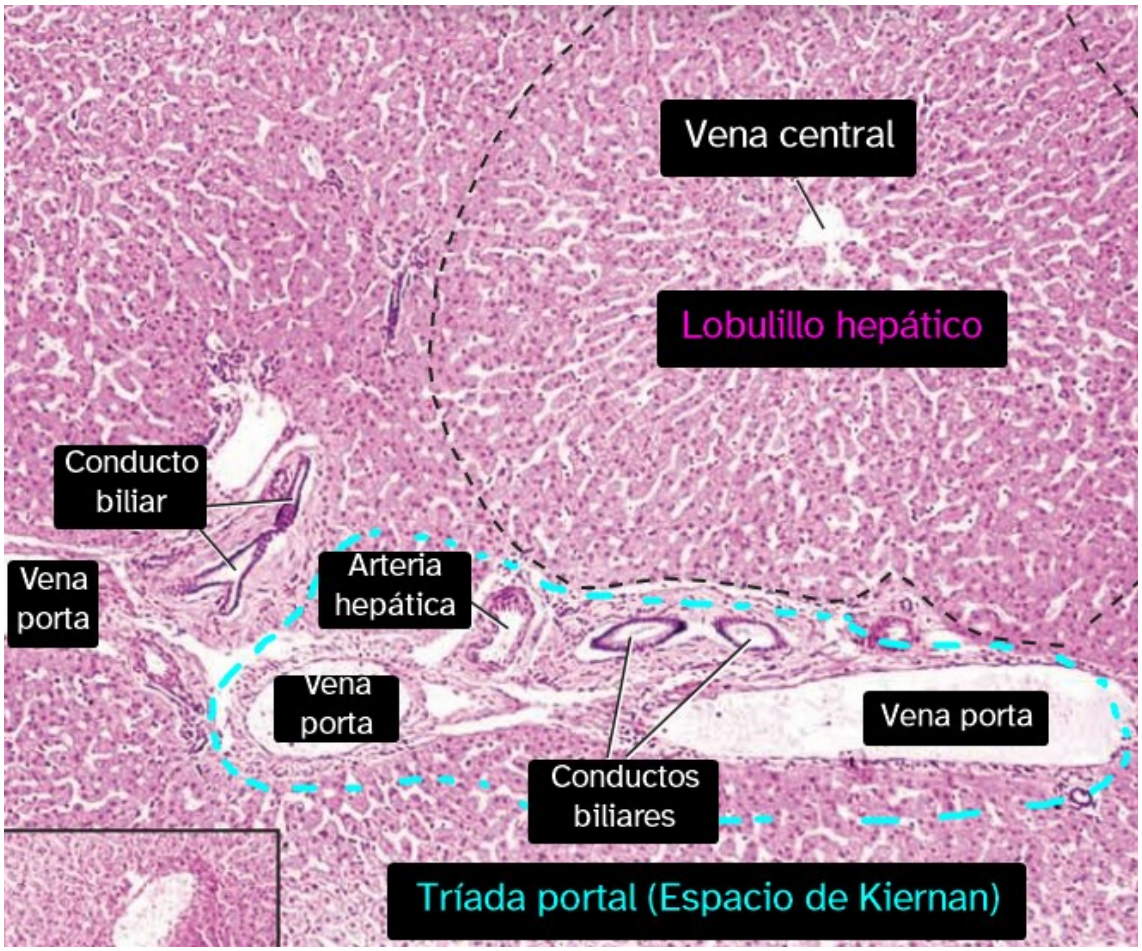

Pancreas

Mencionamos páncreas anteriormente en la sección de sistema endocrino; ahora veremos más características del órgano, como los tipos de células que tiene presentes; muestras tratadas bajo hematoxilina-eosina.

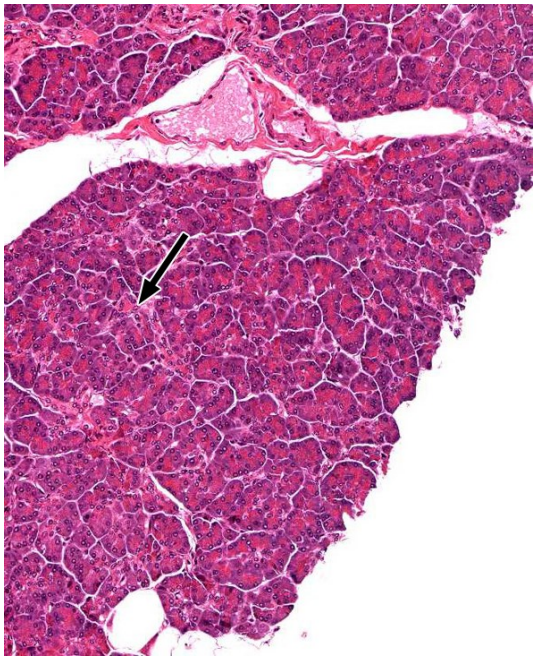

Ilustración 69 La flecha indica una célula del conducto pancreático intralobulillar o intercalada, que agrega bicarbonato y agua a la secreción pancreática exocrina 10X

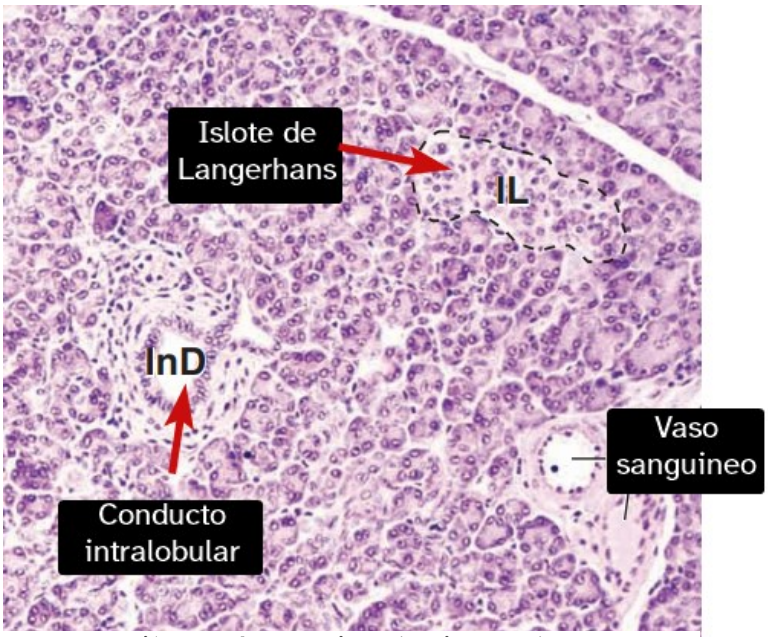

Ilustración 68 Enfoque hacia parénquima de páncreas de Langerhans 100X

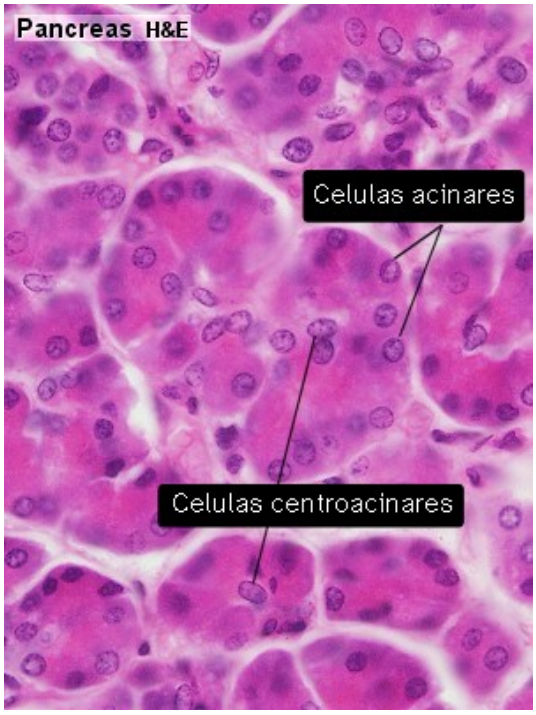

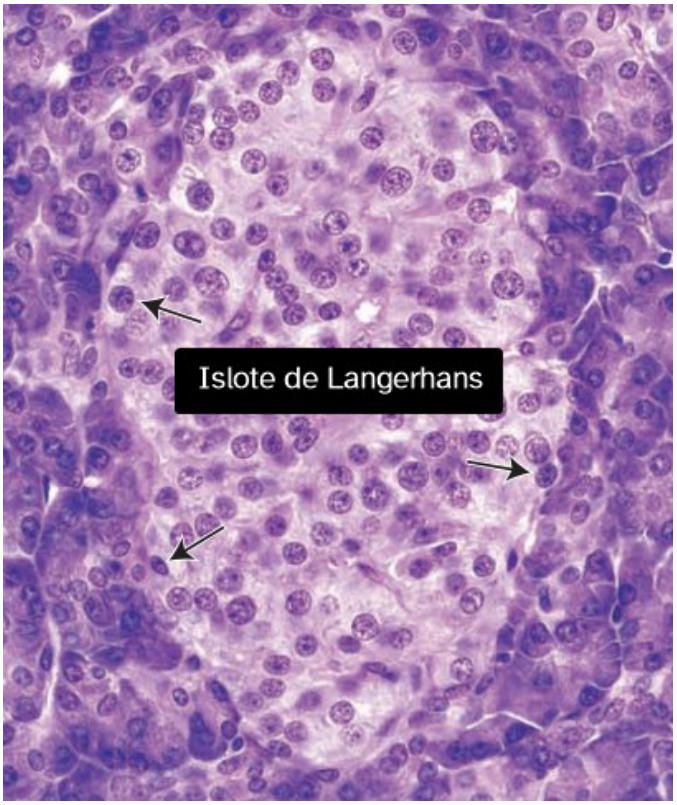

Vesícula Biliar

La **mucosa de la vesícula** biliar está compuesta por un **epitelio de absorción cilíndrico** alto que se parece mucho al epitelio que se encuentra en el intestino y el colon. Las células epiteliales de la vesícula biliar tienen numerosas **microvellosidades apicales cortas**, complejos de unión apicales, *plicaturas laterales complejas*. Estas características contribuyen a la capacidad de la vesícula biliar para *concentrar y almacenar la bilis antes de enviarla al duodeno*.

La bilis contiene tanto componentes orgánicos (lecitina, colesterol y bilirrubina; esta última es un producto de degradación de la hemoglobina y se acumula en la sangre en la ictericia) como componentes inorgánicos (sales biliares). Las sales biliares facilitan la digestión y absorción de grasas en el intestino delgado.

Cuenta con ***capa mucosa consiste en un epitelio absortivo cilíndrico simple alto*** *que descansa sobre una* ***lámina propia de tejido conjuntivo irregular laxo.*** La capa **muscular** está compuesta por haces entrelazados de músculo liso. **La adventicia**, está formada *por tejido conjuntivo denso irregular* a través del cual pasan los vasos sanguíneos más grandes. Hacia la periferia, la adventicia también puede contener cantidades variables de tejido adiposo.

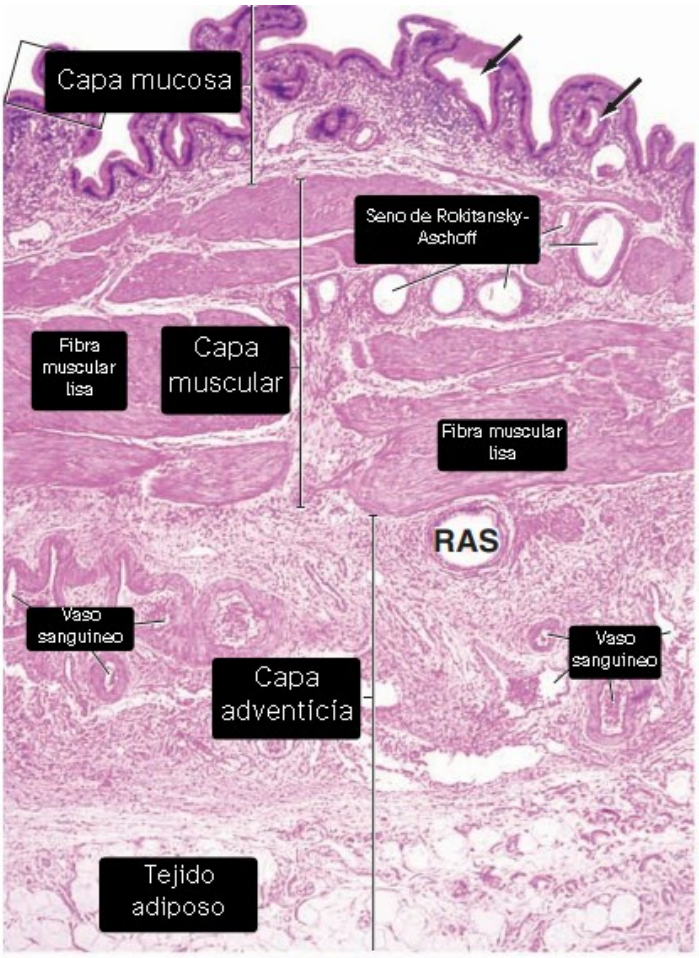

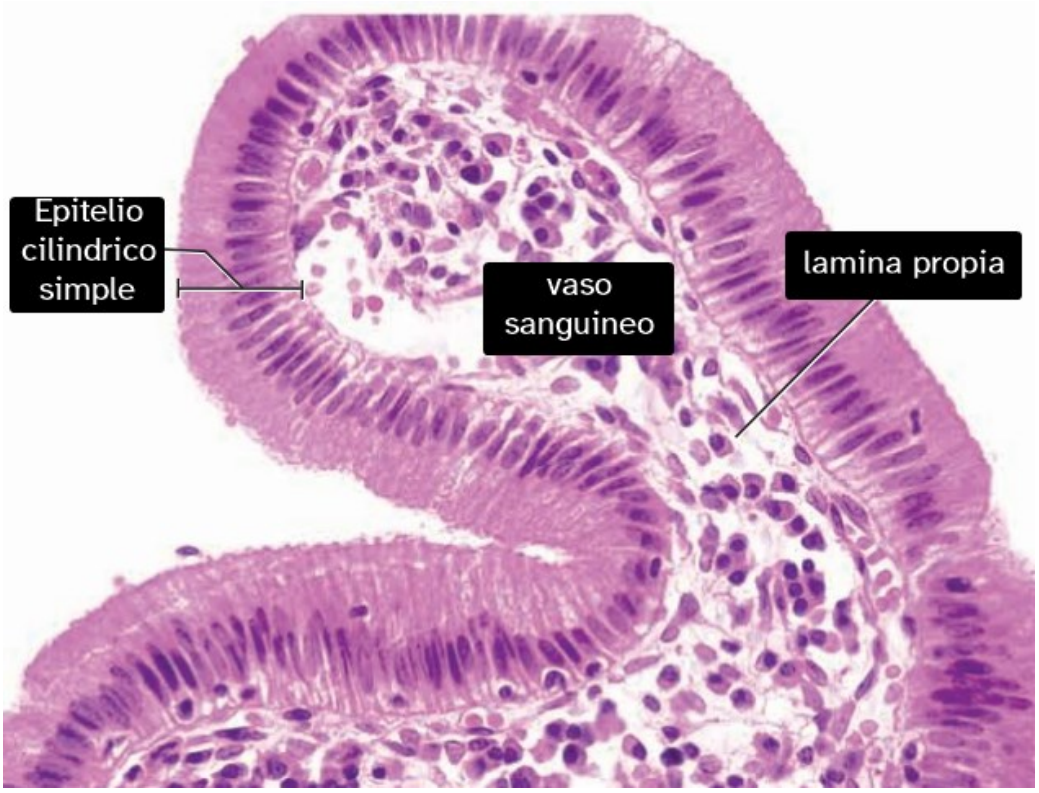
Epitelio cilindrico simple
vaso sanguineo
lamina propia

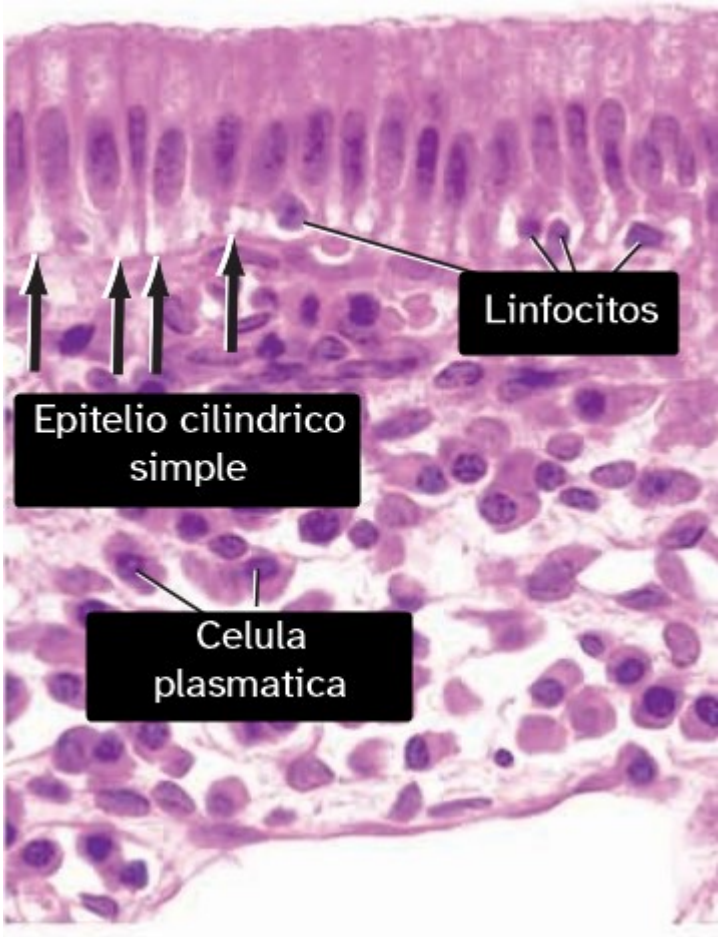
Linfocitos
Epitelio cilindrico simple
Celula plasmatica

UNIDAD V

APARATO RESPIRATORIO

El sistema respiratorio es un sistema fisiológico crucial responsable de la ingesta de oxígeno y la eliminación de dióxido de carbono del cuerpo. Desempeña un papel vital en el proceso de respiración, que implica el intercambio de gases entre el cuerpo y el medio ambiente.

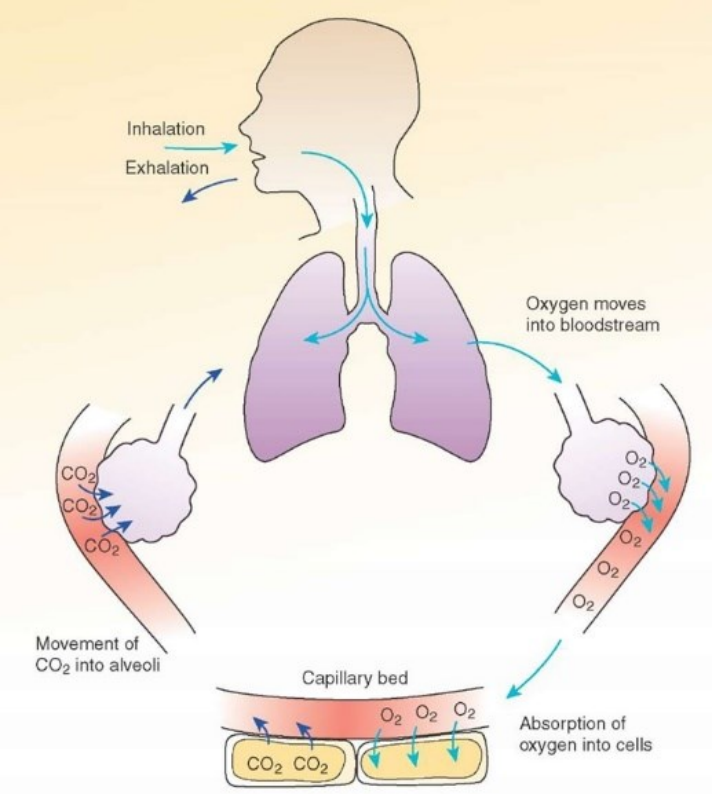

El viaje del aire inhalado comienza en la nariz y entra en la cavidad nasal, donde se filtra, calienta y humedece. Desde allí, pasa por la faringe, una vía común tanto para el aire como para los alimentos, y luego ingresa a la laringe, que alberga las cuerdas vocales.

La tráquea, comúnmente conocida como tráquea, se extiende desde la laringe y se ramifica en dos bronquios principales, que luego se dividen en bronquiolos más pequeños dentro de los pulmones. Los bronquiolos eventualmente terminan en pequeños sacos de aire llamados alvéolos.

La respiración ocurre de la siguiente manera:

1. ventilación
2. respiración externa
3. transporte de gases
4. respiración interna o celular

Órganos/tejidos que forman parte de este sistema

- Vías Respiratorias Superiores
  - Nariz
  - Senos paranasales
  - Faringe
- Vías Respiratorias Inferiores
  - Laringe
  - Tráquea
  - Bronquios extrapulmonares o primarios
  - Bronquios intrapulmonares o secundarios
  - Pulmones
  - Bronquiolos
  - Alveolos

Senos paranasales

Los senos paranasales son un **grupo de cuatro espacios llenos de aire** que rodean la cavidad nasal. Se encuentran en tres huesos del cráneo e incluyen: los **senos frontales**, las **células etmoidales (senos)**, los **senos maxilares** y los **senos esfenoidales**. Su función principal es proteger al organismo, principalmente mediante la humidificación del aire inhalado y la facilitación de la respuesta inmune de la cavidad nasal

Los senos paranasales están conectados a la sección respiratoria de la cavidad nasal y están **cubiertos por epitelio respiratorio**. Estos senos derivan sus nombres de los huesos en los que se encuentran, a saber, los huesos etmoidal, frontal, esfenoidal y maxilar.

Están en comunicación con las cavidades nasales a través de estrechas aberturas en la mucosa respiratoria. *La superficie mucosa de los senos consiste en un* ***epitelio cilíndrico seudoestratificado, ciliado y delgado*** que contiene numerosas **células caliciformes.**

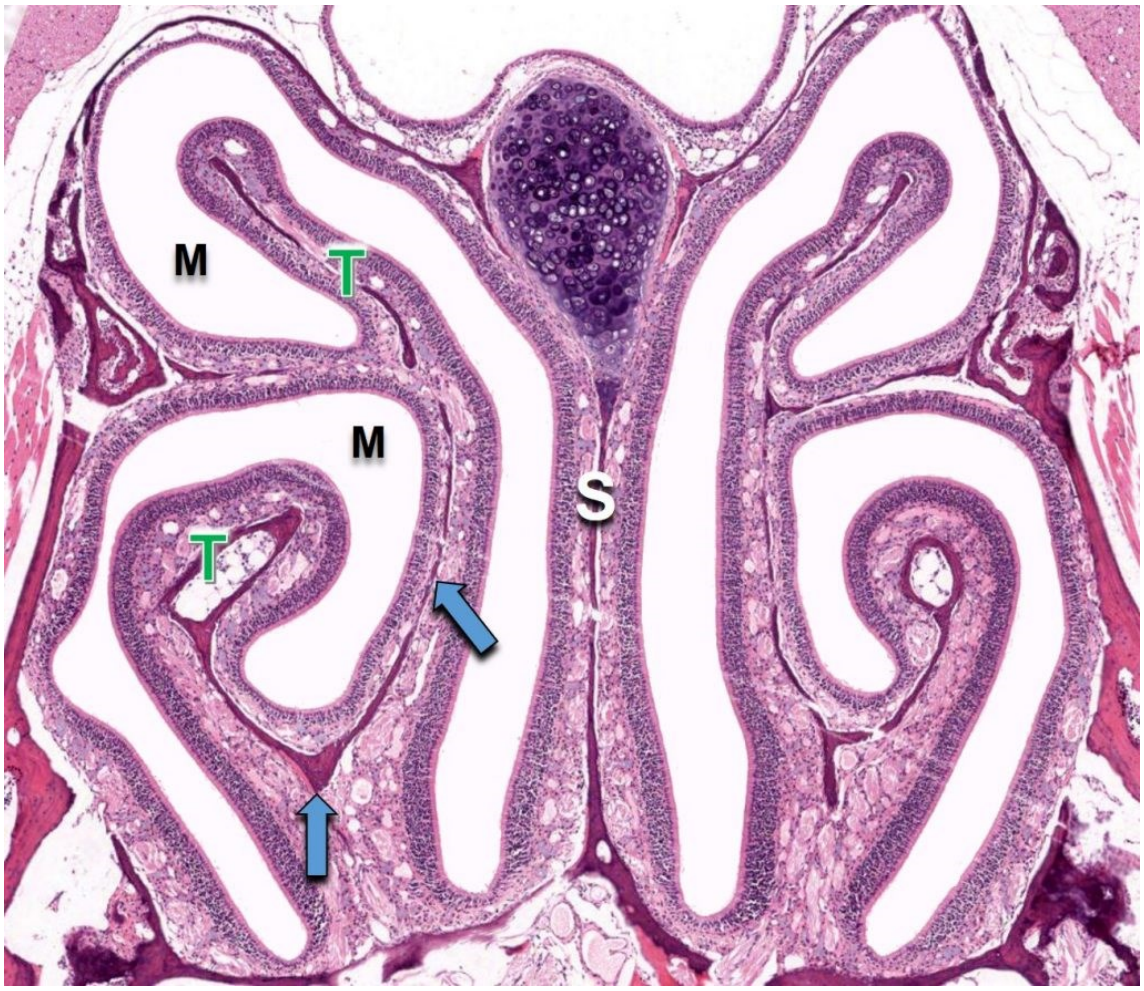

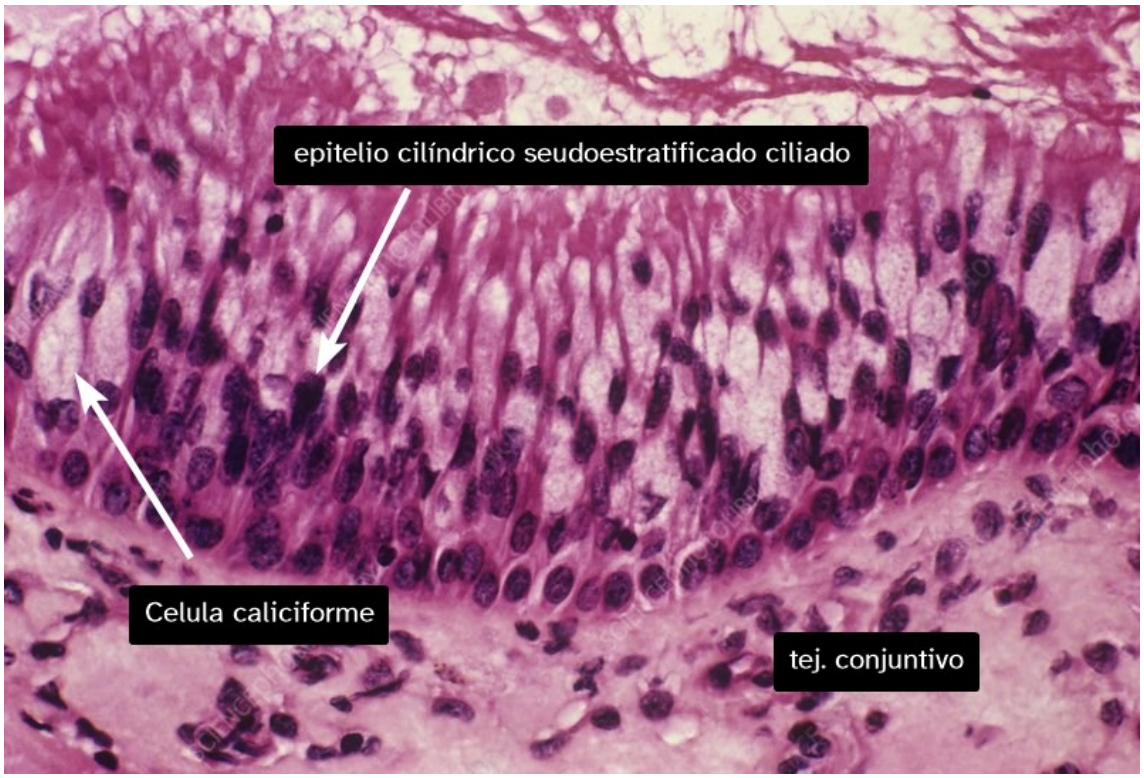

Ilustración 70 Capa mucosa de senos paranasales (epitelio cilíndrico pseudoestratificado ciliado) H&E 400x

Faringe

La faringe, también conocida como la garganta, es un **pasaje en forma de cono** que conduce desde las cavidades oral y nasal en la cabeza hasta el esófago y la laringe. La cámara de la faringe **sirve tanto para funciones respiratorias como digestivas**, llevando comida y aire al esófago y la laringe respectivamente.

Se divide en tres regiones: **nasofaringe** (cuenta con epitelio respiratorio), **bucofaringe**, desde la parte posterior de la boca (epitelio plano estratificado mucoso) u orofaringe y **laringofaringe** (epitelio plano estratificado mucoso) que se comunica con la tráquea hacia el esófago.

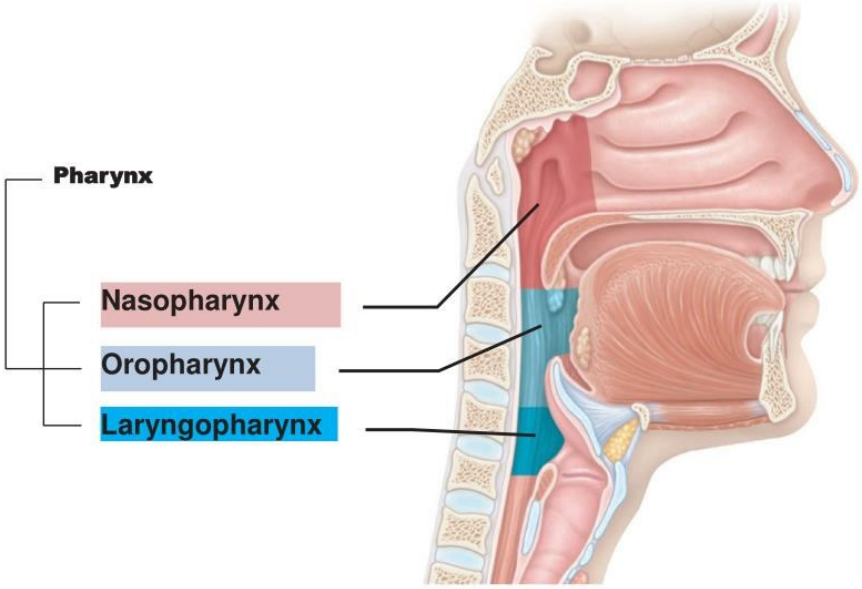

Laringe

Durante la inhalación, *el aire se mueve desde la faringe hacia la* ***laringe*** a través de un orificio llamado glotis. **La laringe está compuesta por paredes cartilaginosas** que rodean la glotis.

La estructura de la laringe es un **cilindro formado por placas de cartílago incompletas**, las cuales se mantienen **unidas mediante ligamentos y músculos esqueléticos**. Su longitud es de aproximadamente 4 cm, con un diámetro de 4 cm.

Una de las funciones principales de la laringe es prevenir la entrada de sólidos y líquidos durante la deglución, evitando que lleguen a las vías respiratorias.

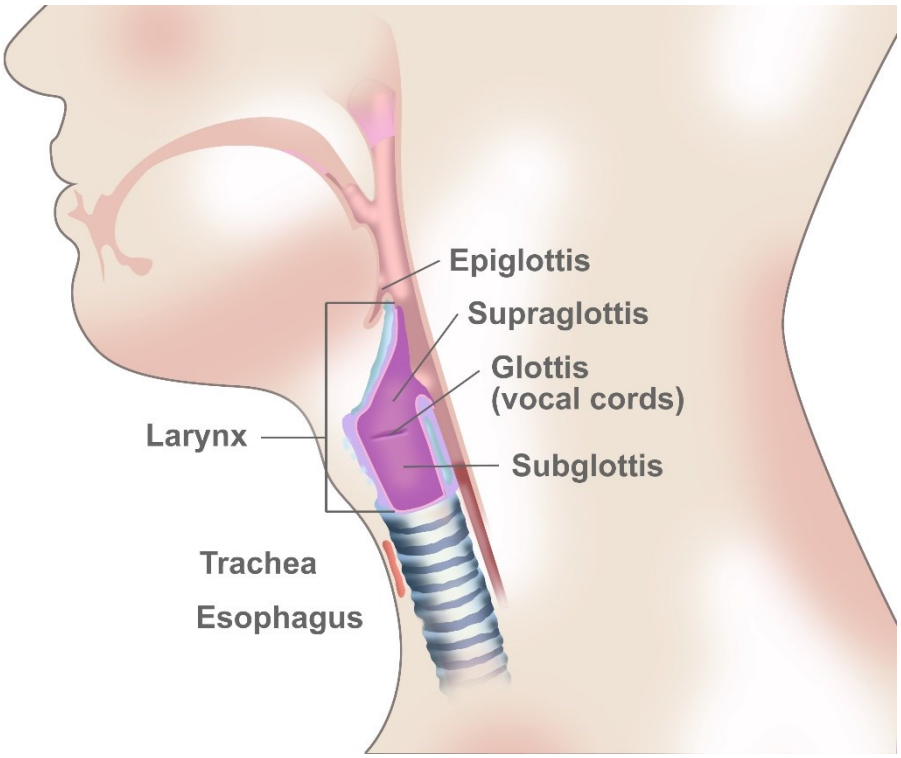

Las cuerdas vocales controlan el flujo de aire a través de la laringe y vibran para producir sonido.

Las cuerdas vocales, son dos pliegues de mucosa que se proyectan hacia la luz de la laringe.

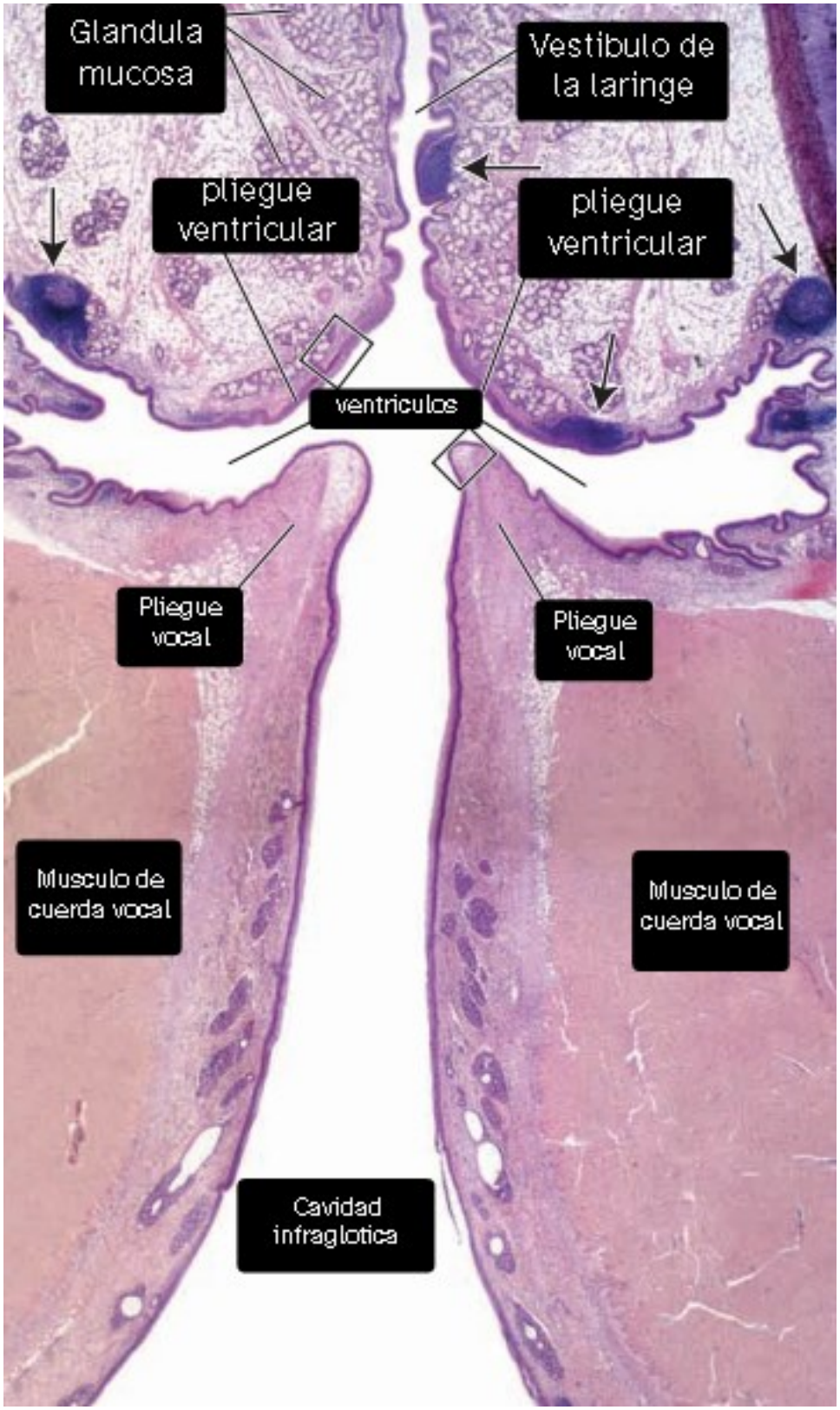

Ilustración 71 Esta microfotografía muestra tres partes de la laringe.10X H&E

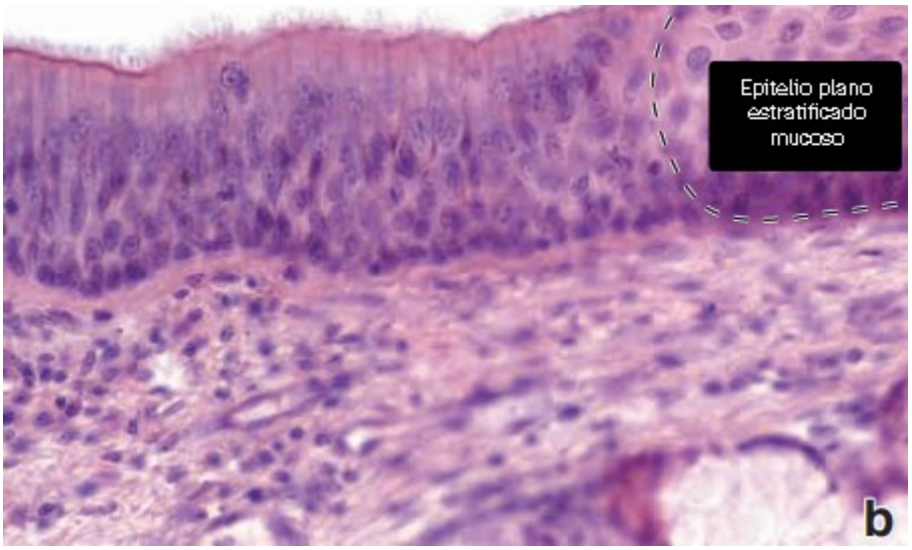

Ilustración 72 Gran aumento del área de la cuerda vocal 240X H&E

Tráquea

La tráquea, es un tubo relativamente corto y flexible que mide unos 2,5 cm de diámetro y 10 cm de longitud. Su función principal es servir como vía para el aire y también desempeña un papel en el acondicionamiento del aire inspirado.

La tráquea se extiende desde la laringe y corre por la mitad del tórax hasta que llega a un punto donde se bifurca en los dos bronquios primarios, que luego se ramifican en el árbol bronquial.

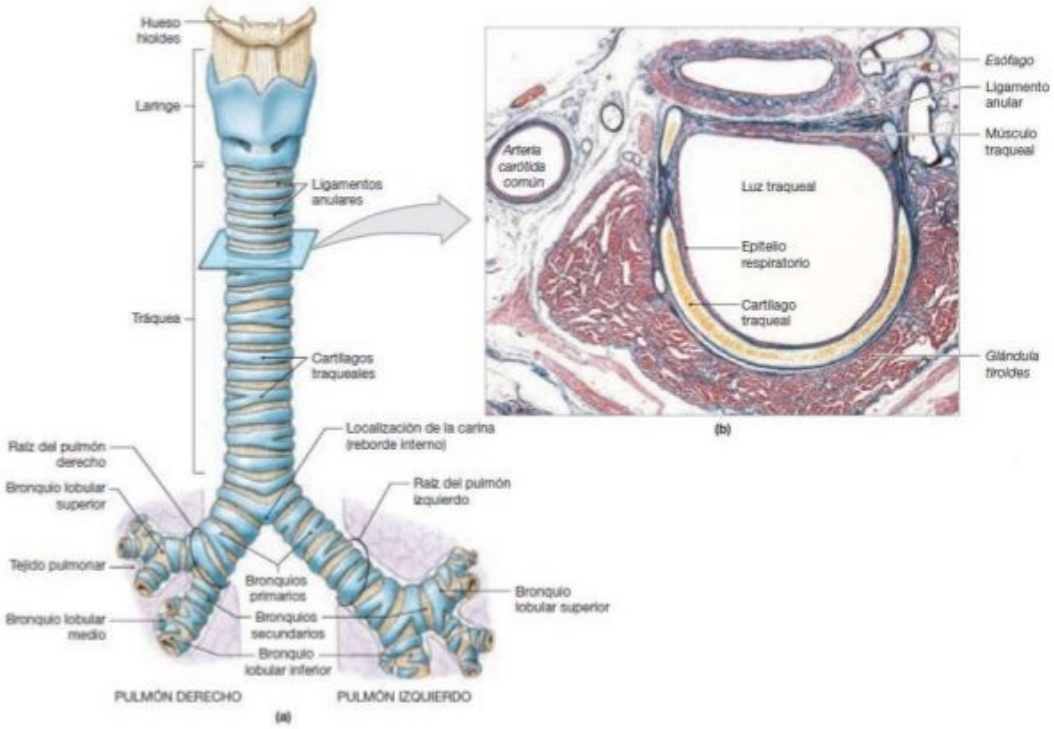

Para mantener la tráquea abierta y mantener su forma, está sostenida por una serie 16 a 20 anillos cartilaginosos en forma de C. Estos anillos brindan soporte estructural al tiempo que permiten flexibilidad durante el movimiento y la deglución.

La pared de la tráquea se puede dividir en cuatro capas distintas:

- **Mucosa**: esta capa más interna está compuesta por un **epitelio pseudoestratificado ciliado**, que ayuda a mover la mucosidad y las partículas atrapadas fuera del tracto respiratorio. Está sostenido por una capa elástica rica en fibra llamada lámina propia.
- **Submucosa**: Es una capa de tejido conjuntivo ligeramente más densa que la lámina propia. Contiene vasos sanguíneos, nervios y glándulas que ayudan en la producción de moco.
- Capa **cartilaginosa**: Esta capa está formada por *cartílagos hialinos en forma de C* que brindan soporte estructural a la tráquea, evitando su colapso durante la respiración.
- **Adventicia**: Es la capa más externa de la tráquea y está compuesta de *tejido conectivo*. Une la tráquea a las estructuras adyacentes, como los vasos sanguíneos y los tejidos circundantes.

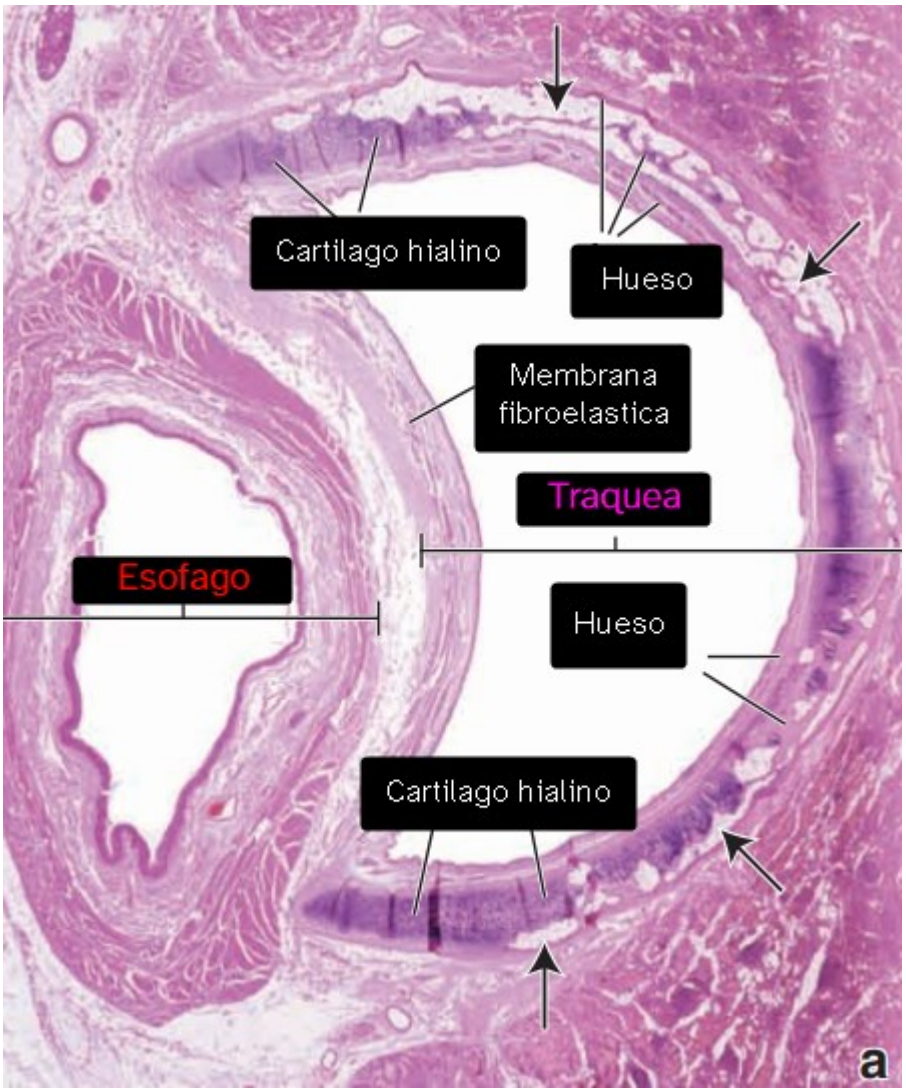

Ilustración 73 relación entre la tráquea y el esófago en la base del cuello H&E 5X

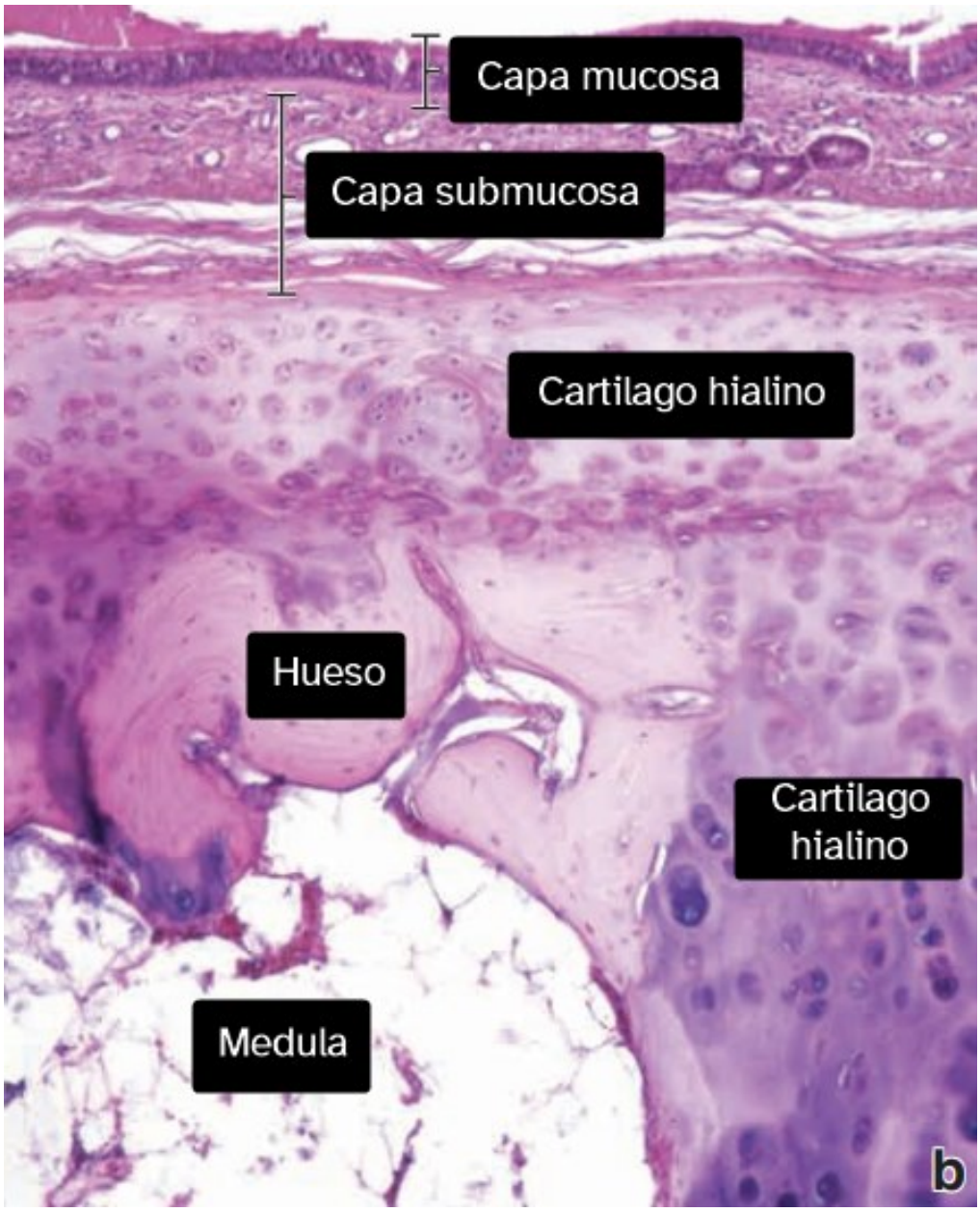

Ilustración 74 microfotografía de gran aumento muestra un área del anillo traqueal que se ha transformado parcialmente en hueso.H&E 100X

Árbol Respiratorio Intrapulmonar

Bronquios

Se dividen en primarios, secundarios y terciarios, todos estos emergen desde la tráquea y el único que es extrapulmonar es el primario; histológicamente, **los bronquios primarios son similares a la tráquea en términos de su estructura**. Tienen una composición de capas similar, *incluyendo la mucosa, submucosa, capa cartilaginosa y adventicia.*

El bronquio primario derecho es ligeramente más grueso que el izquierdo. Esta diferencia de tamaño se debe a cómo se ramifican para dirigirse a los pulmones respectivos.

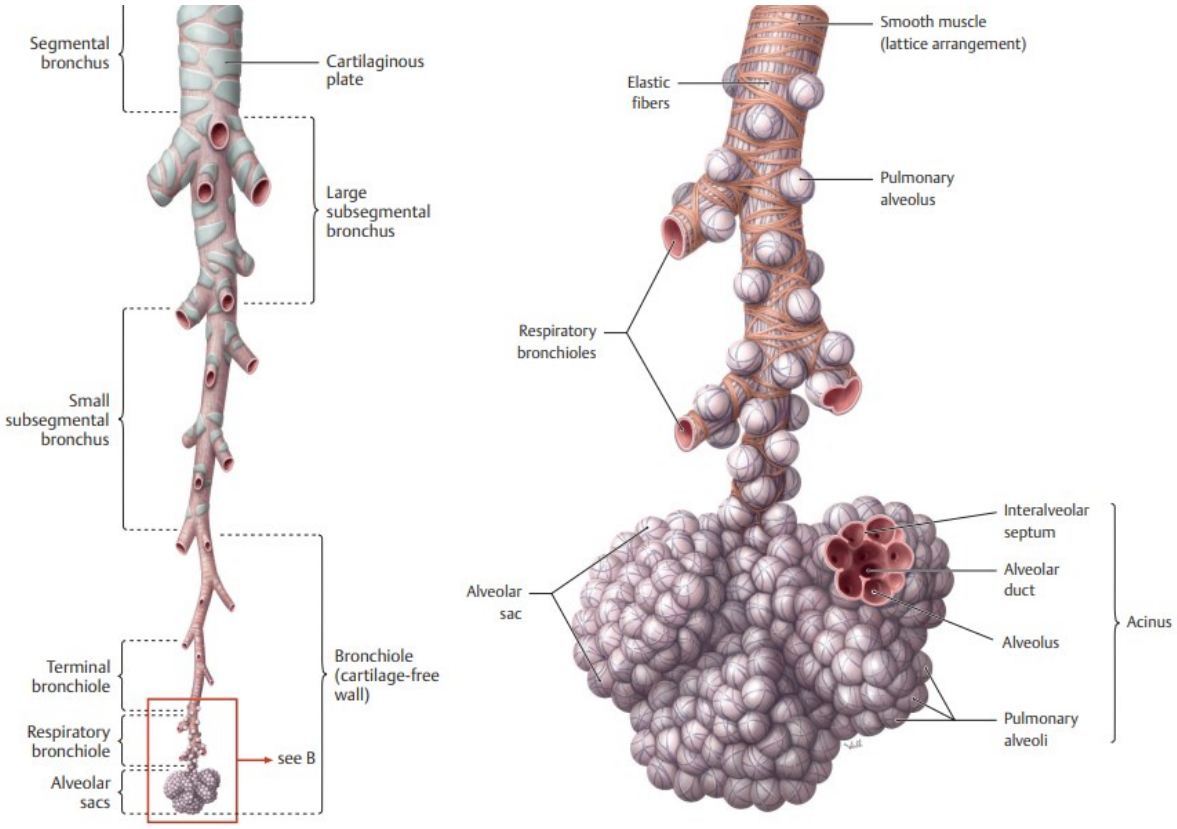

Los **bronquios se pueden identificar por la presencia de placas discontinuas de cartílago** y una capa ***circular de músculo liso (Músculo de Reisseissen).*** A medida que los *bronquios disminuyen de tamaño, la cantidad de cartílago disminuye* y el músculo liso se vuelve más prominente. El músculo liso forma una capa continua en los bronquios más grandes, pero puede parecer discontinuo en los bronquios más pequeños.

Se puede considerar que la pared del bronquio tiene cinco capas:

- **Mucosa**: Está compuesta por un epitelio pseudoestratificado, similar al de la tráquea, pero con una altura celular decreciente a medida que los bronquios se hacen más pequeños
- **Muscularis**: esta capa consiste en músculo liso (musculo de Reisseissen). Forma una capa continua en los bronquios más grandes y se vuelve más atenuada y poco organizada en los bronquios más pequeños. Su contracción regula el diámetro de las vías respiratorias.
- **Submucosa**: permanece como un tejido conectivo relativamente laxo y puede contener glándulas y tejido adiposo en los bronquios más grandes.
- **Capa cartilaginosa**: Está compuesta por placas cartilaginosas discontinuas que se hacen más pequeñas a medida que disminuye el diámetro bronquial.
- **Adventicia**: esta capa es tejido conectivo moderadamente denso que continúa hacia estructuras adyacentes

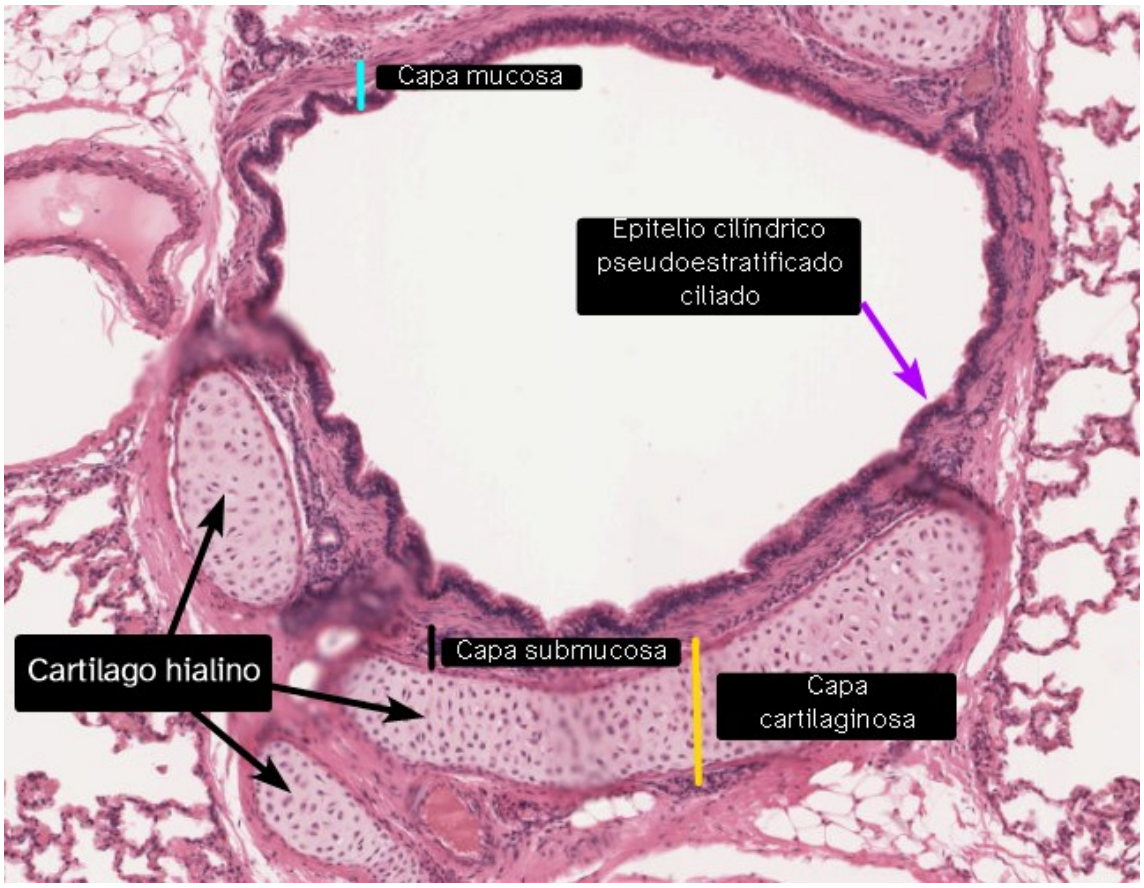

Ilustración 75 Microfotografía del bronquio secundario 400X H&E

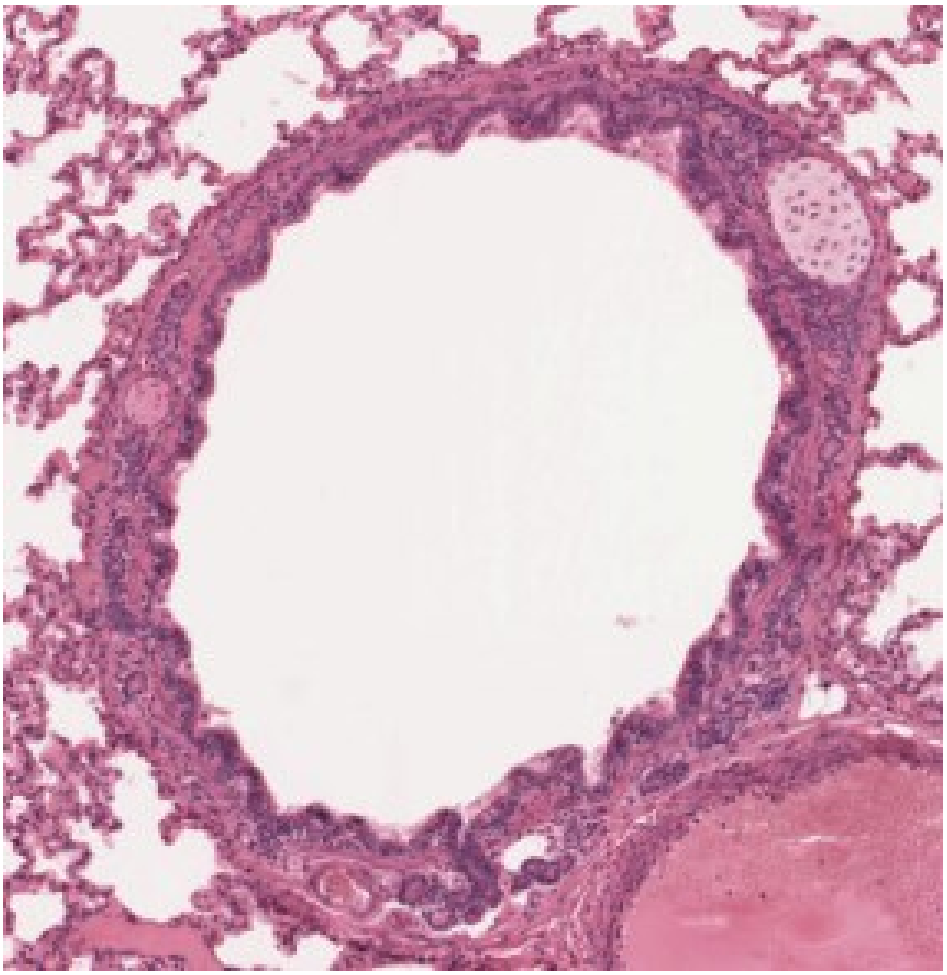

Ilustración 76 Microfotografía de un bronquio terciario 50X H&E

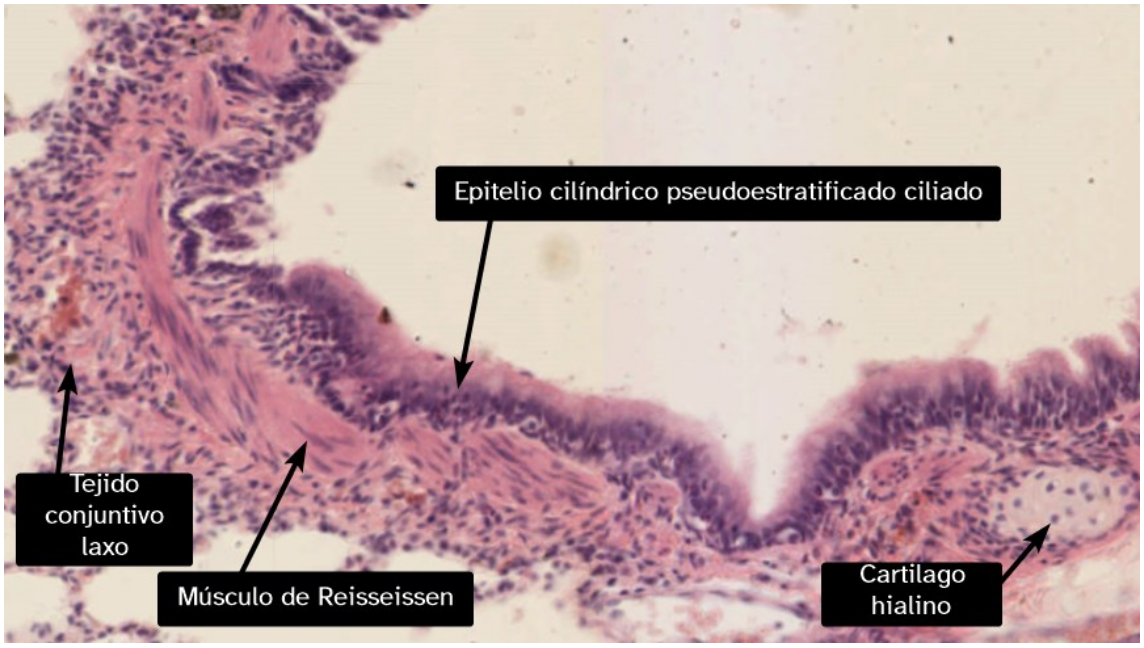

Ilustración 77 Aumento a 400X de un bronquio terciario mostrando sus estructuras, H&E

Bronquiolos

Cambia significativamente de un bronquio. ***Los bronquiolos carecen de cartílago, glándulas submucosas y células caliciformes.*** El epitelio **cambia de cilíndrico pseudoestratificado a cilíndrico ciliado simple,** y algunas células pueden carecer de cilios. El músculo liso (De Reisseissen) ocupa una porción más grande de la pared bronquiolar en comparación con la pared bronquial.

Los bronquiolos de conducción más pequeños, llamados **bronquiolos terminales**, están revestidos con **epitelio cubico ciliado simple**.

Los **bronquiolos respiratorios** marcan el *comienzo del intercambio de gases dentro del árbol bronquial.* Sirven como una zona de transición donde ocurren tanto la conducción de aire como el intercambio de gases; cuentan con epitelio cúbico a plano simple.

Ilustración 78 Micrografía de un bronquíolo terminal 400X H&E

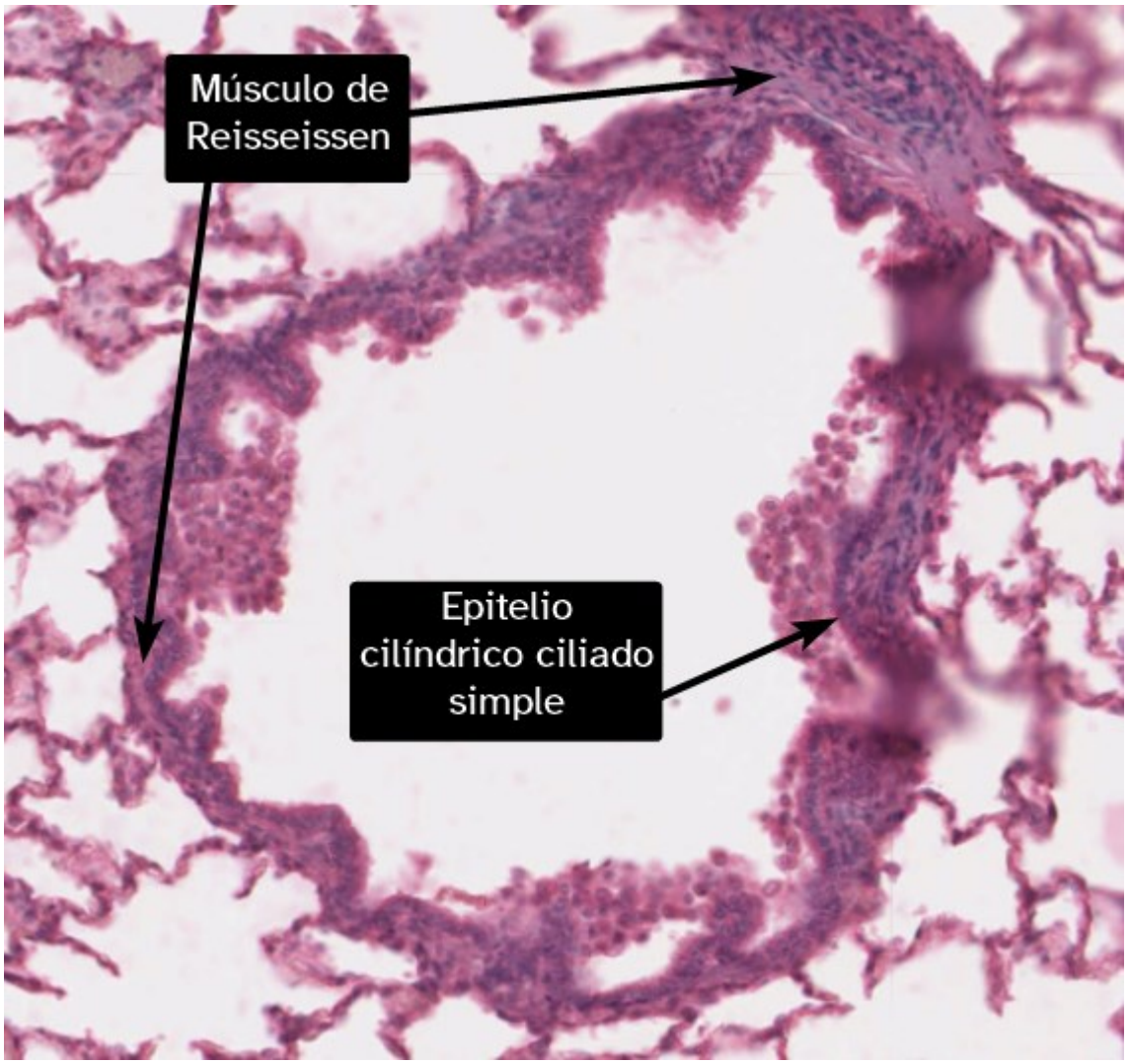

Ilustración 79 Micrografía de un bronquíolo terminal 450X H&E

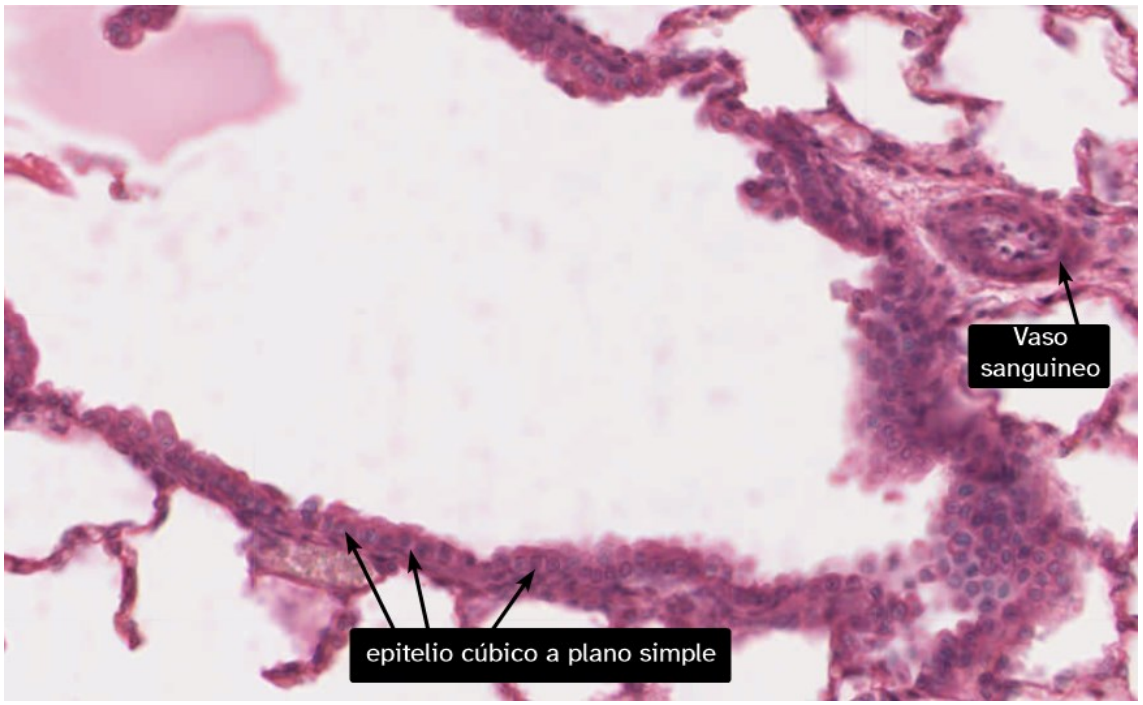

Ilustración 80 Microfotografía de un bronquiolo respiratorio H&E 450X

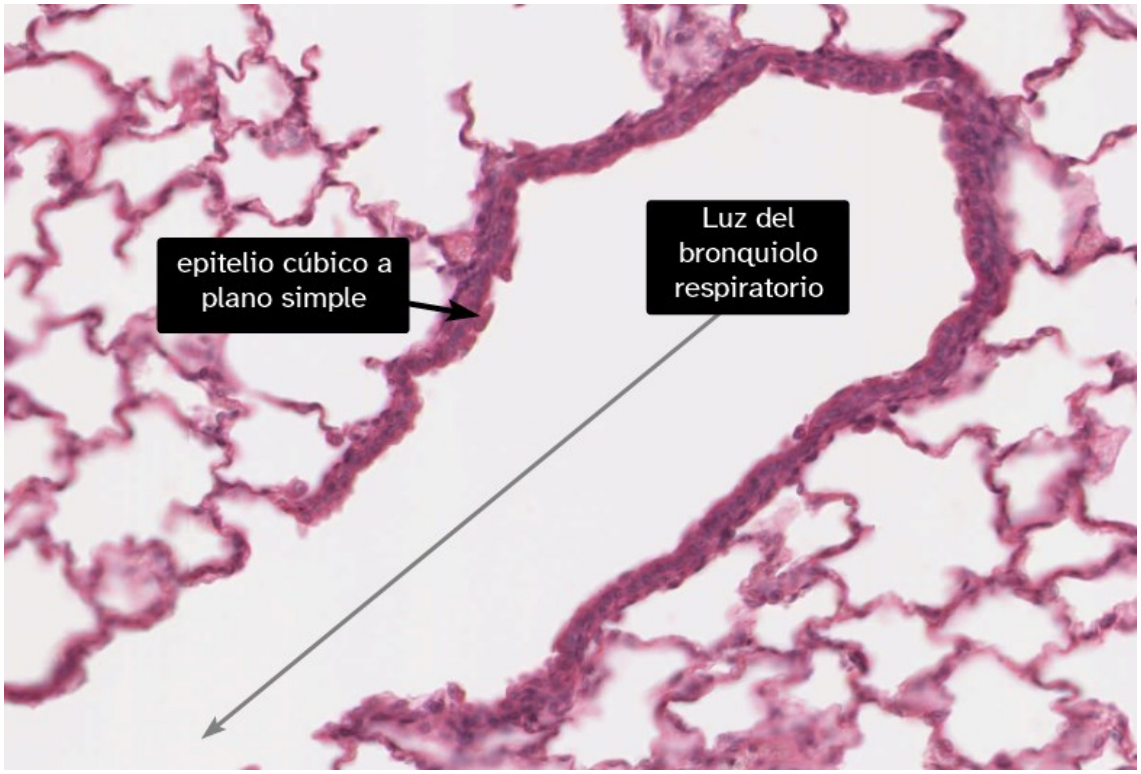

Ilustración 81 Microfotografía de un bronquiolo respiratorio H&E 450X

Alveolo pulmonar

La pared de los alveolos está cubierta por una capa de células **epiteliales planas llamadas neumocitos tipo I**, que son responsables del intercambio de gases.

Además de los neumocitos tipo I, también hay otro tipo de células de revestimiento llamadas **neumocitos tipo II o células surfactantes**. Estas células producen una *secreción lipídica que contiene fosfolípidos y proteínas, conocida como surfactante*. Esta sustancia se secreta en las superficies alveolares sobre una capa acuosa. Los neumocitos tipo II son células cúbicas y presentan microvellosidades.

Entre los neumocitos se intercalan de una manera ambulatoria los Macrófagos alveolares.

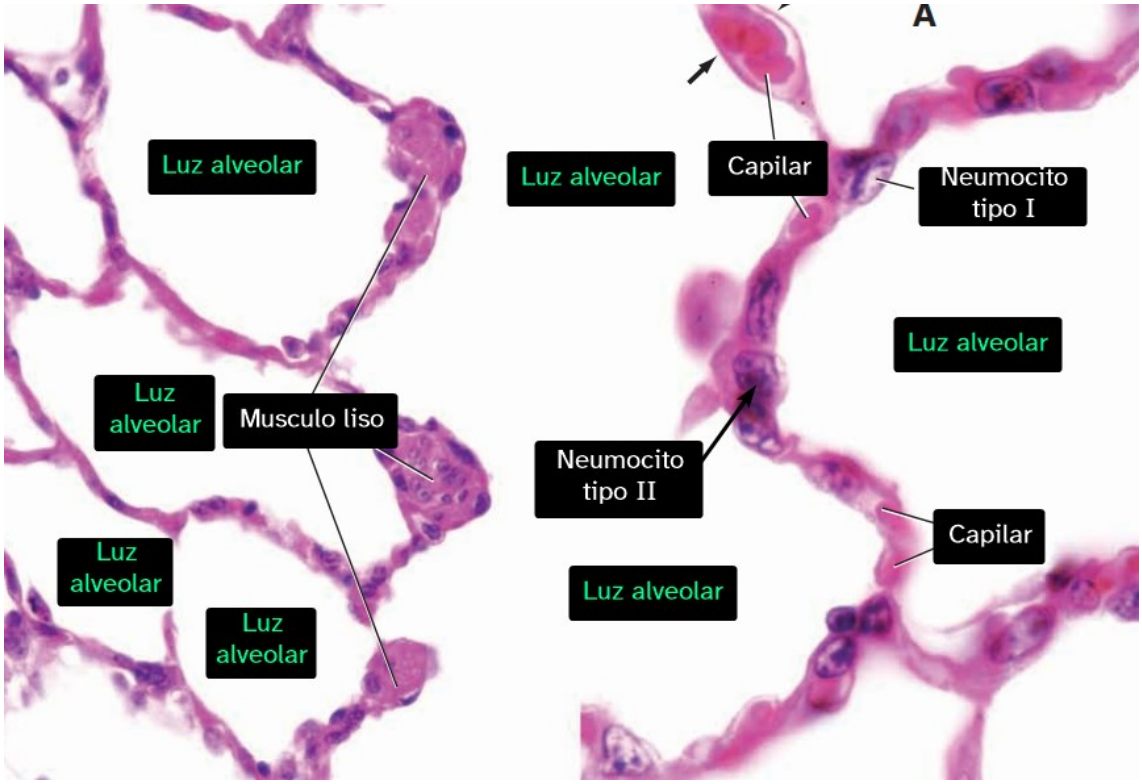

APARATO URINARIO

La función del sistema urinario es **filtrar la sangre y crear orina como un subproducto** de desecho. Los órganos del sistema urinario incluyen los **riñones**, la **pelvis renal**, los **uréteres**, la **vejiga** y la **uretra**. El riñón y los sistemas urinarios ayudan al cuerpo a eliminar el desecho líquido llamado urea y a mantener en equilibrio los químicos, como el potasio y el sodio, y el agua.

Contamos con:

- 2 riñones
  - Dato curioso; *Hasta 1 de cada 1000 personas nace con un solo riñón*
- 2 uréteres
- 1 vejiga Urinaria
- 1 uretra

Riñón

Los riñones son órganos grandes, rojizos, con forma de frijol, ubicados a ambos lados de la columna vertebral en el espacio retroperitoneal de la cavidad abdominal posterior. Cada **riñón mide aproximadamente 10 cm de largo, 6,5 cm de ancho** (del borde cóncavo al convexo) y 3 cm de grosor. Están cubiertos por una cápsula de tejido conjuntivo, que consiste en una capa externa de fibroblastos y fibras de colágeno, y una capa interna con un componente celular de miofibroblastos.

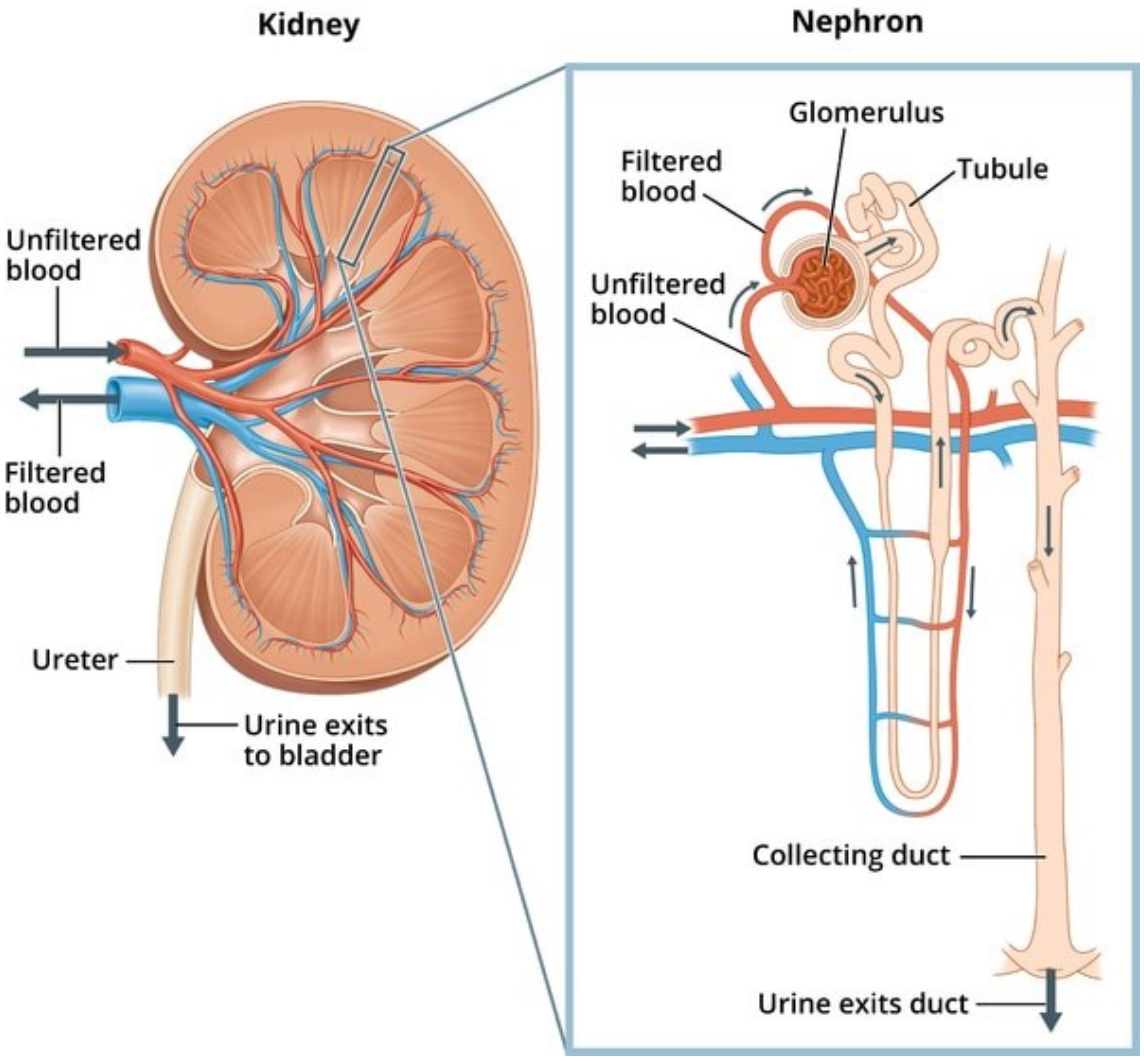

Se pueden observar dos regiones distintas a simple vista. La **parte externa** de color marrón rojizo se llama **corteza**, mientras que la parte **interna** de color mucho más claro se conoce como **médula**.

El color que se observa en la superficie cortada del riñón refleja la distribución de la sangre en el órgano, **aproximadamente del 90 % al 95 % de la sangre pasa a través de la corteza y del 5 % al 10 % en la médula.**

La corteza contiene corpúsculos renales, túbulos contorneados, túbulos rectos, túbulos de conexión, conductos colectores y un extenso suministro vascular.

Los corpúsculos renales son estructuras esféricas, apenas visibles a simple vista, y constituyen el segmento inicial de la nefrona. Cada corpúsculo renal contiene una red capilar única llamada glomérulo. **La nefrona, que es la unidad funcional básica del riñón**, se encuentra principalmente en la corteza y es ***responsable de la filtración, reabsorción y secreción en la formación de orina.***

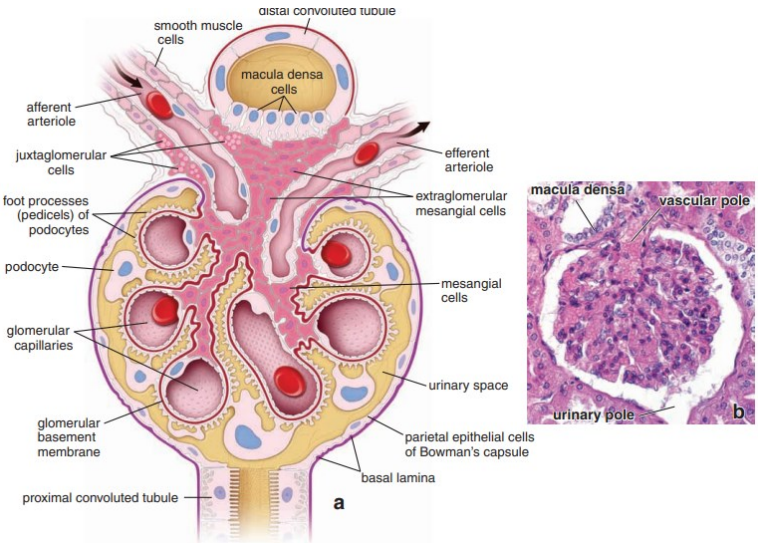

Ilustración 82 Diagramas de un riñón humano.

La **médula** del riñón contiene **estructuras como asas de Henle, conductos colectores** y vasos sanguíneos. Parece mucho más claro en color en comparación con la corteza.

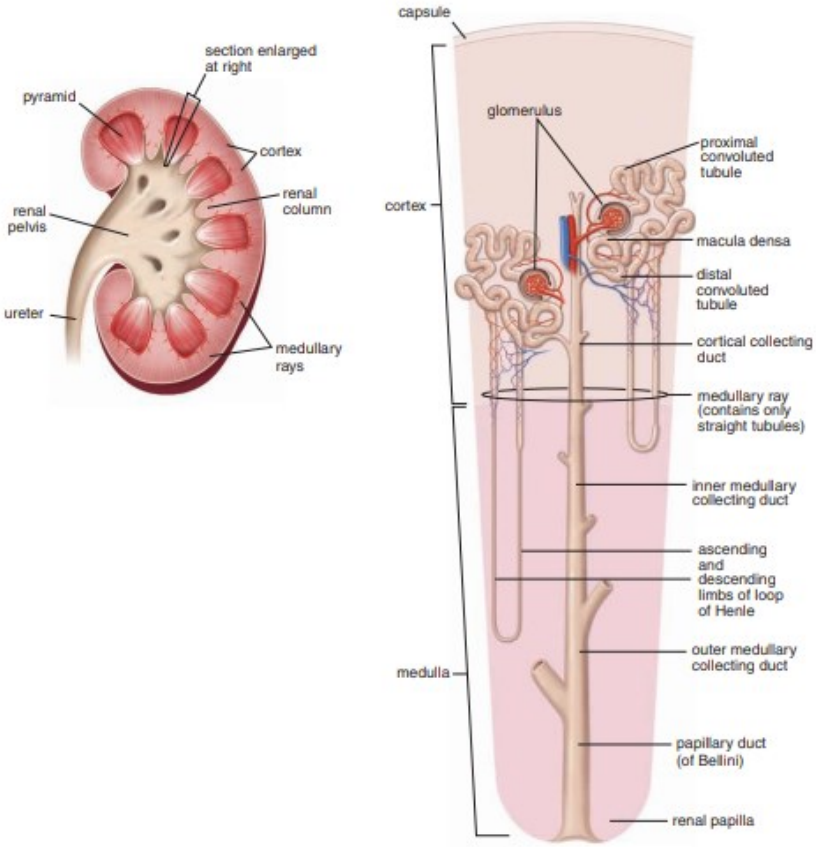

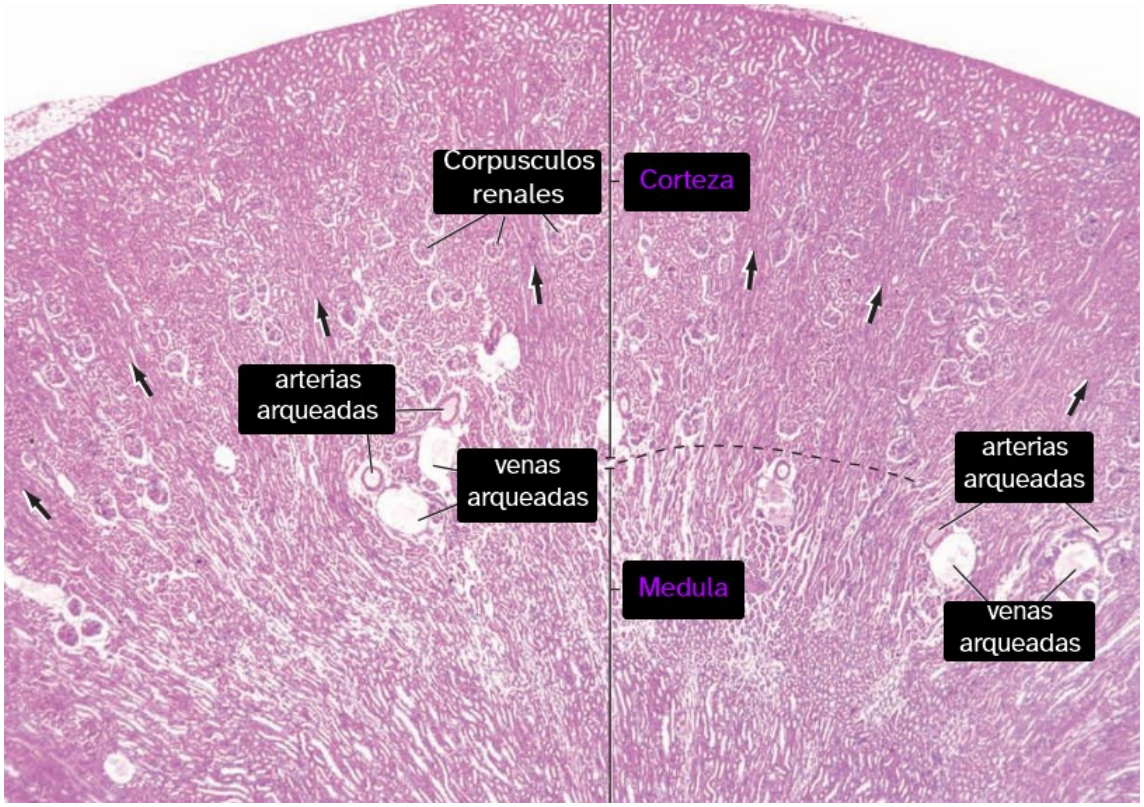

Ilustración 83 Corteza y medula del riñón, H&E 5X

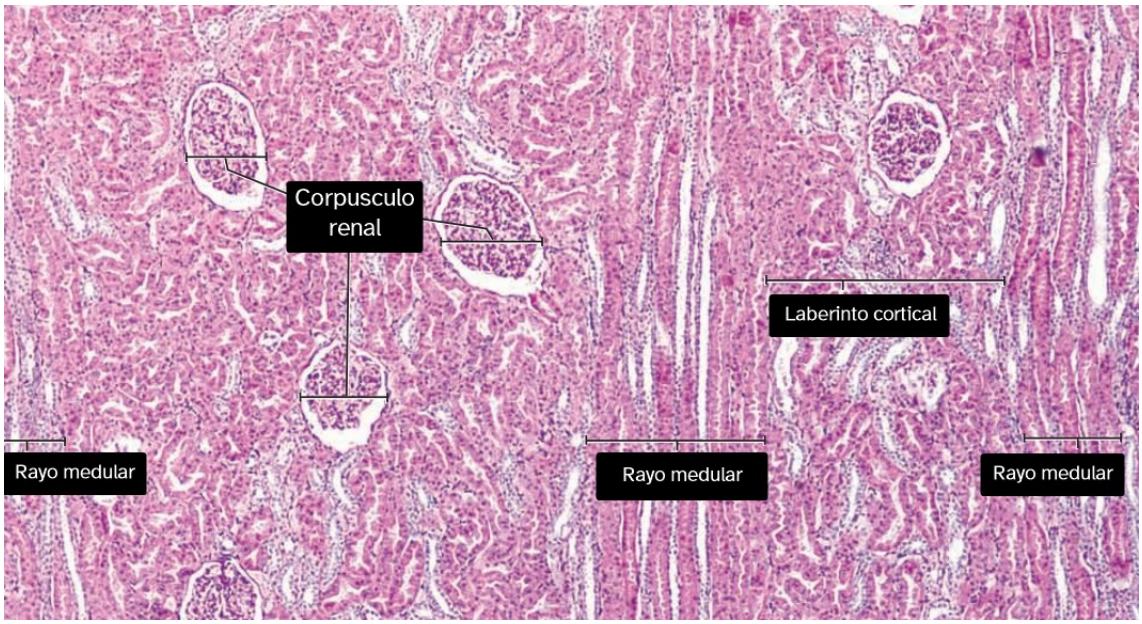

Ilustración 84 Corteza del riñón H&E 100X

Ilustración 85 Corteza del riñón H&E 400X

El polo urinario de la cápsula de Bowman es donde el filtrado sale de la cápsula renal.

Las partes tubulares de la nefrona incluyen el segmento grueso proximal (**túbulo contorneado proximal y túbulo recto proximal**), el segmento delgado (rama delgada del **asa de Henle**) y el segmento grueso distal (**túbulo recto distal y túbulo contorneado distal**).

El asa de Henle es una porción en forma de U de la nefrona que consta de segmentos gruesos y delgados, *la parte descendente es epitelio plano simple, mientras que la ascendente es epitelio plano simple*. El túbulo **contorneado distal se conecta al conducto colector** a través del túbulo de conexión o el túbulo de conexión arqueado.

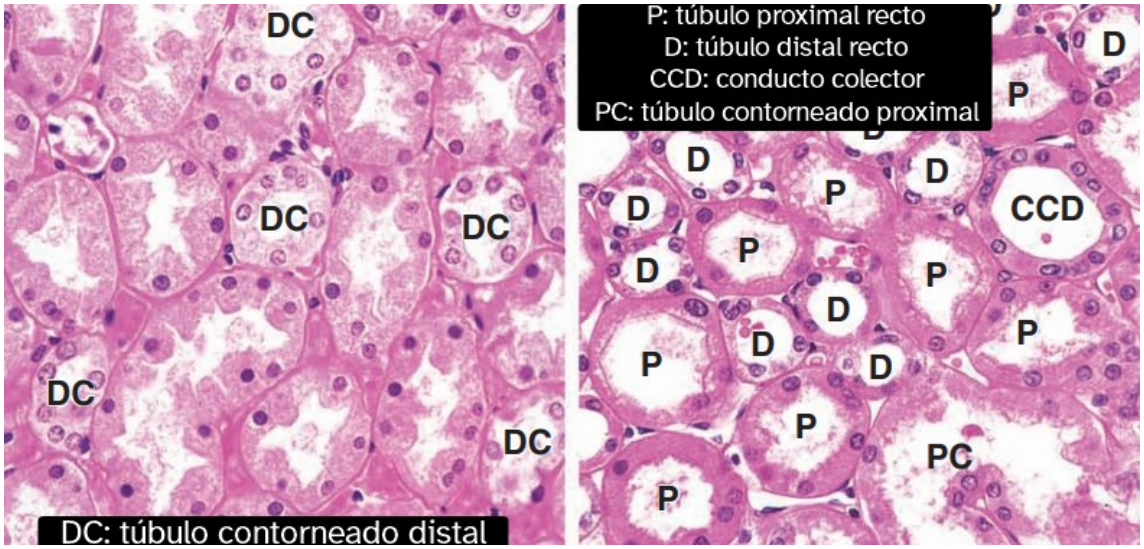

Ilustración 86 Túbulos contorneados proximales y distales, riñón, H&E 240X.

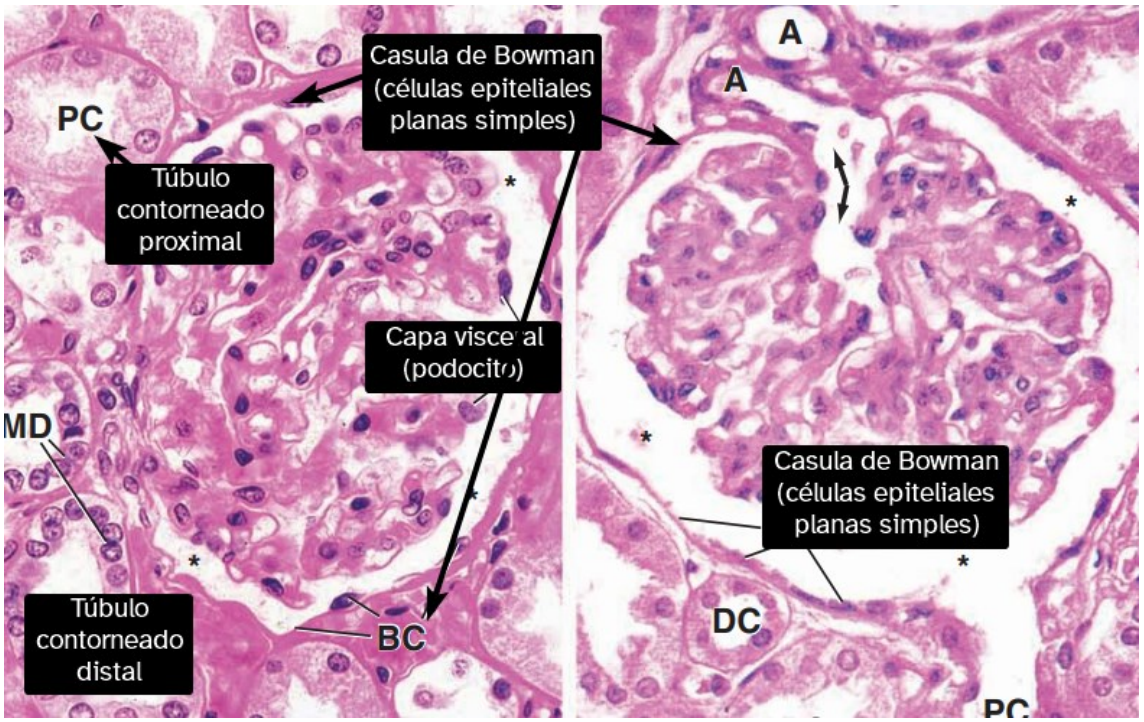

Ilustración 87 Corpúsculos renales, riñón, H&E 360X

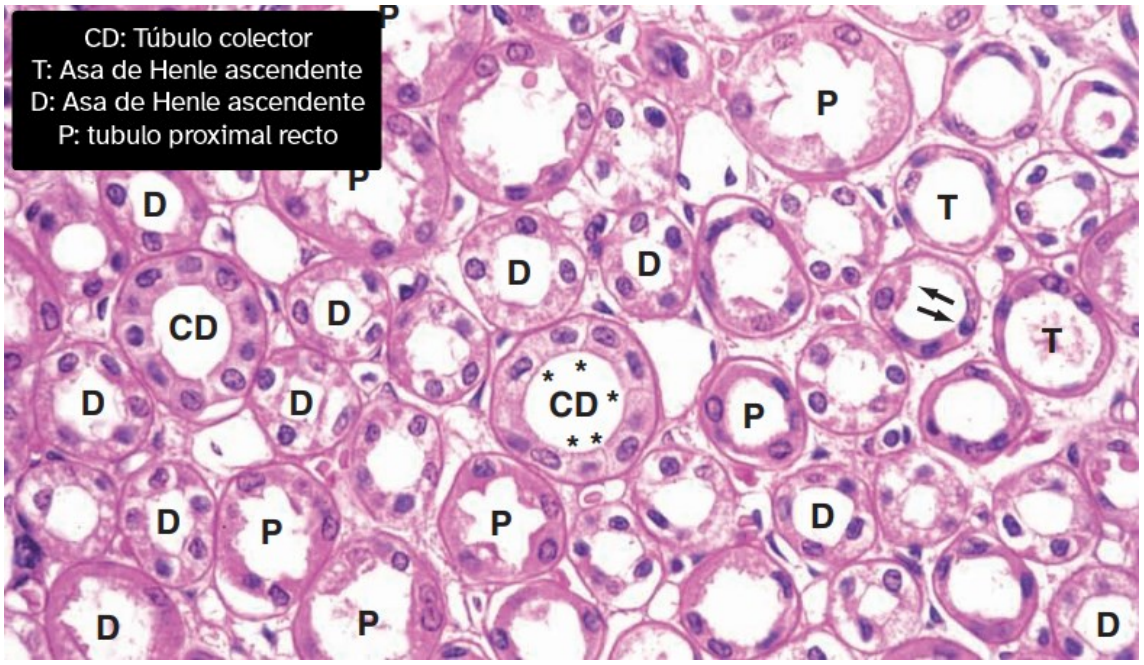

Ilustración 88 Médula, riñón, H&E 240X

Uréter

Los uréteres son estructuras tubulares *bilaterales* que transportan la orina desde los riñones hasta la vejiga urinaria. Están **revestidos con epitelio de transición**, también conocido como **urotelio**, que forma una capa impermeable a lo largo del sistema excretor urinario desde los cálices renales hasta la uretra. Este epitelio especializado tiene la capacidad única de volverse más delgado y plano, lo que permite que las vías urinarias se estiren y acomoden la distensión causada por la orina.

Cuenta con capas

- **Mucosa** (urotelio)
- **Muscular** (capa longitudinal interna, capa circular media, capa longitudinal exterior)
- **Serosa**
- **Adventicia** (tejido conjuntivo laxo)

Así es como aparecen en esta figura.

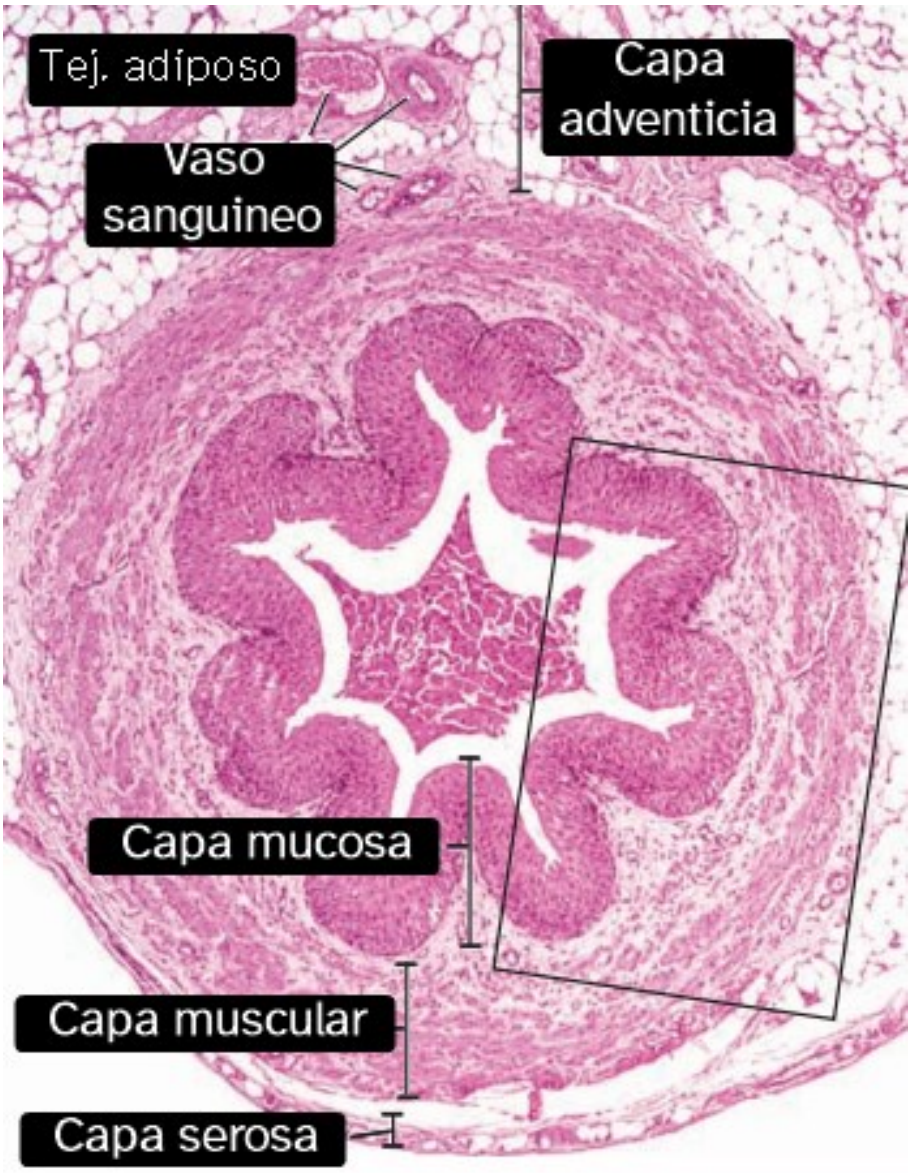

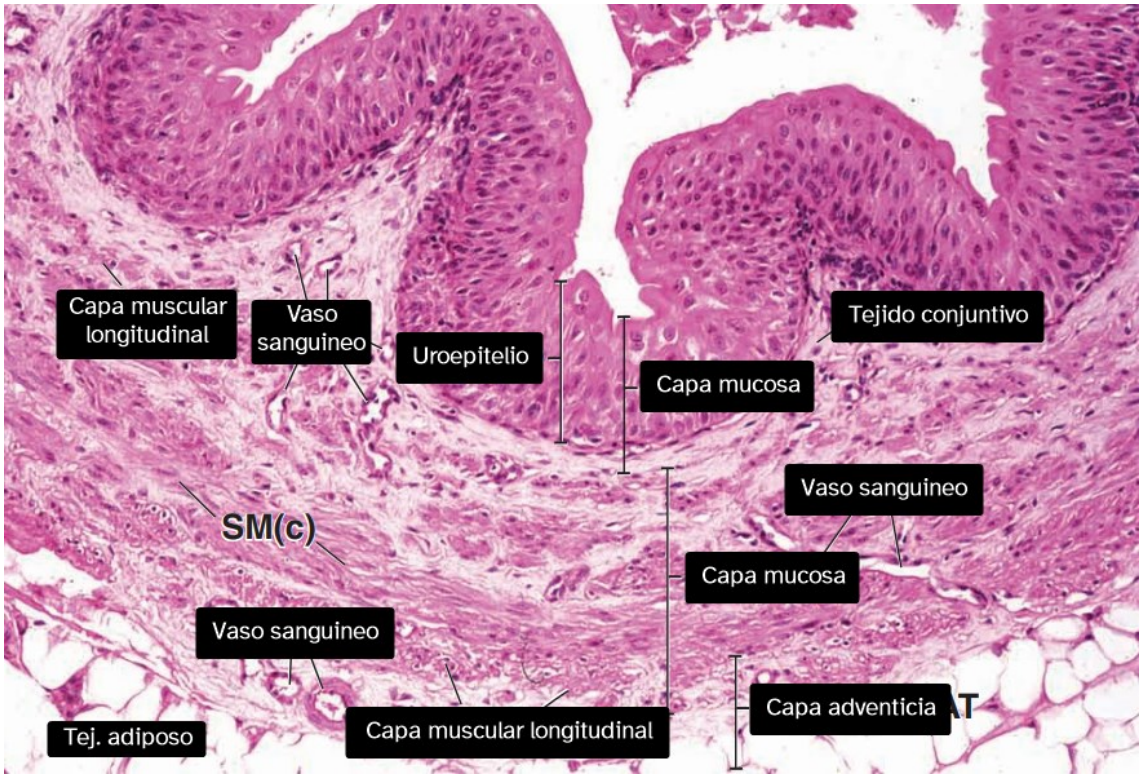

Ilustración 89 Uréter, H&E 160X

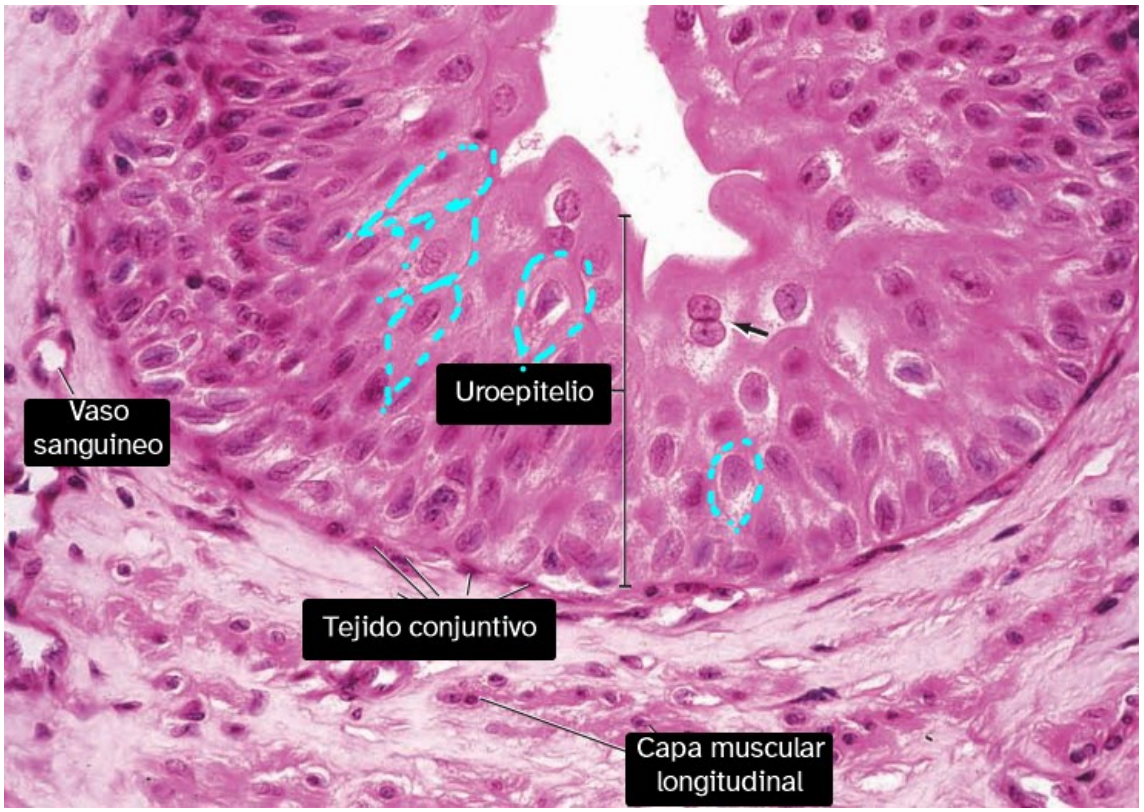

Ilustración 90 Epitelio de transición, uréter, H&E 400X.

Vejiga urinaria

La **vejiga urinaria** es un órgano hueco y elástico que almacena la orina de los riñones antes de su eliminación mediante la micción. Es un saco que sirve como reservorio para la orina. La orina entra en la vejiga a través de los uréteres y sale a través de la uretra. La vejiga es un órgano distensible que se encuentra en el suelo pélvico. Tiene un revestimiento interno plegado lo que le permite acomodar hasta 400-600 ml de orina en adultos sanos.

Presenta 3 capas de tejidos:

- **Mucosa**. - Epitelio de transición, corion y lámina elástica.
- **Muscular externa**. - Fibras musculares lisas dispuestas en **dos capas longitudinales interna y externa y una media circular.**
- **Adventicia**.- Tejido conjuntivo laxo.

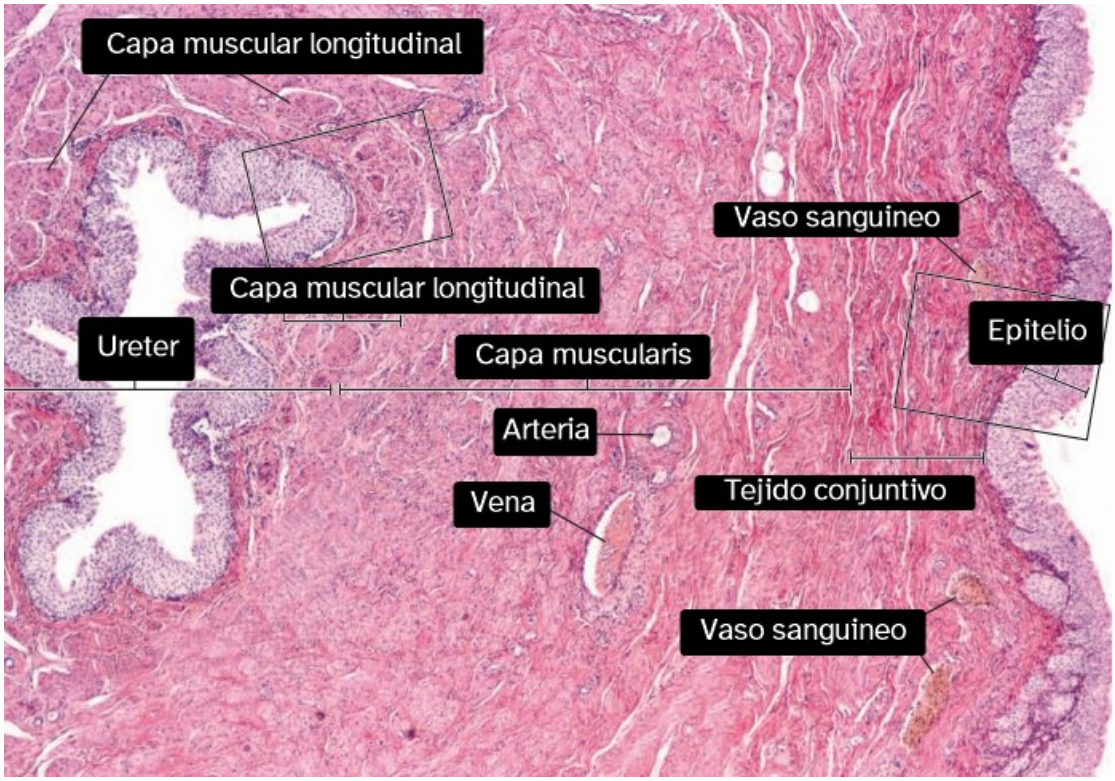

Ilustración 91 Vejiga urinaria, H&E 60X

El epitelio y el tejido conjuntivo constituyen la mucosa de la vejiga. La muscularis consta de músculo liso dispuesto en tres capas indistintas.

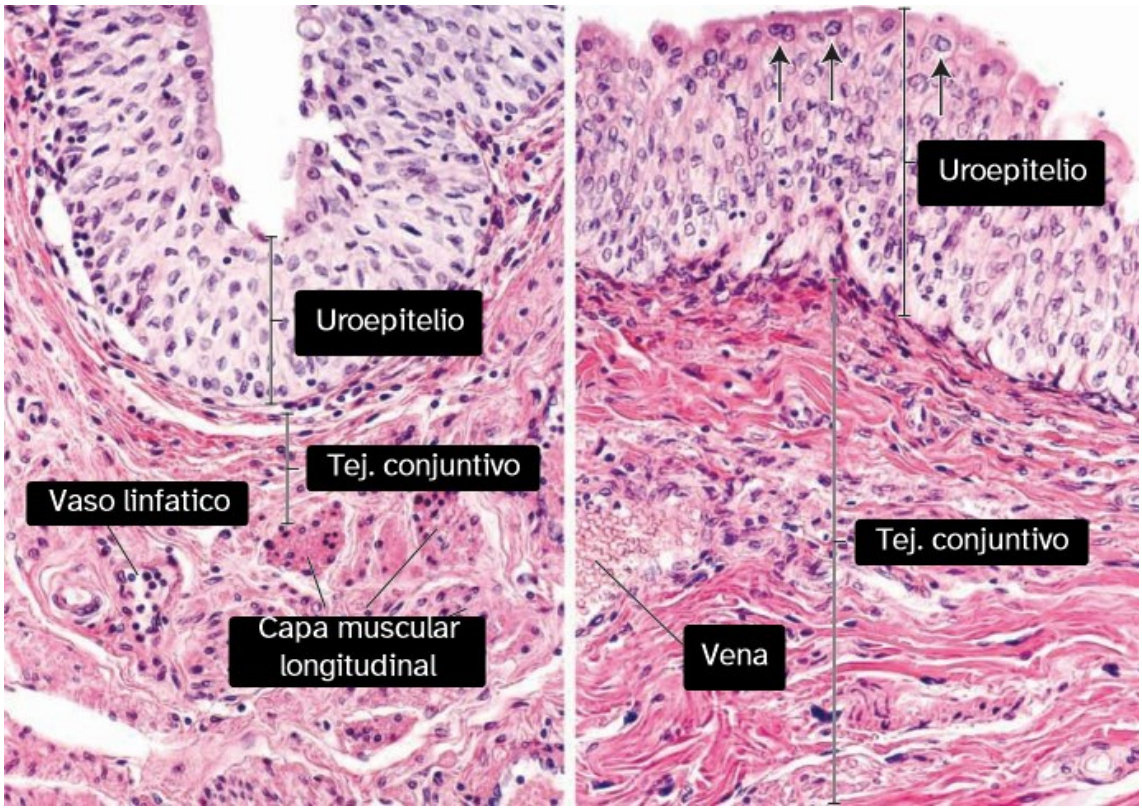

Ilustración 92 Epitelio de transición, vejiga urinaria H&E 250X

Uretra

Histológicamente la uretra presenta: Mucosa, muscular externa y adventicia.

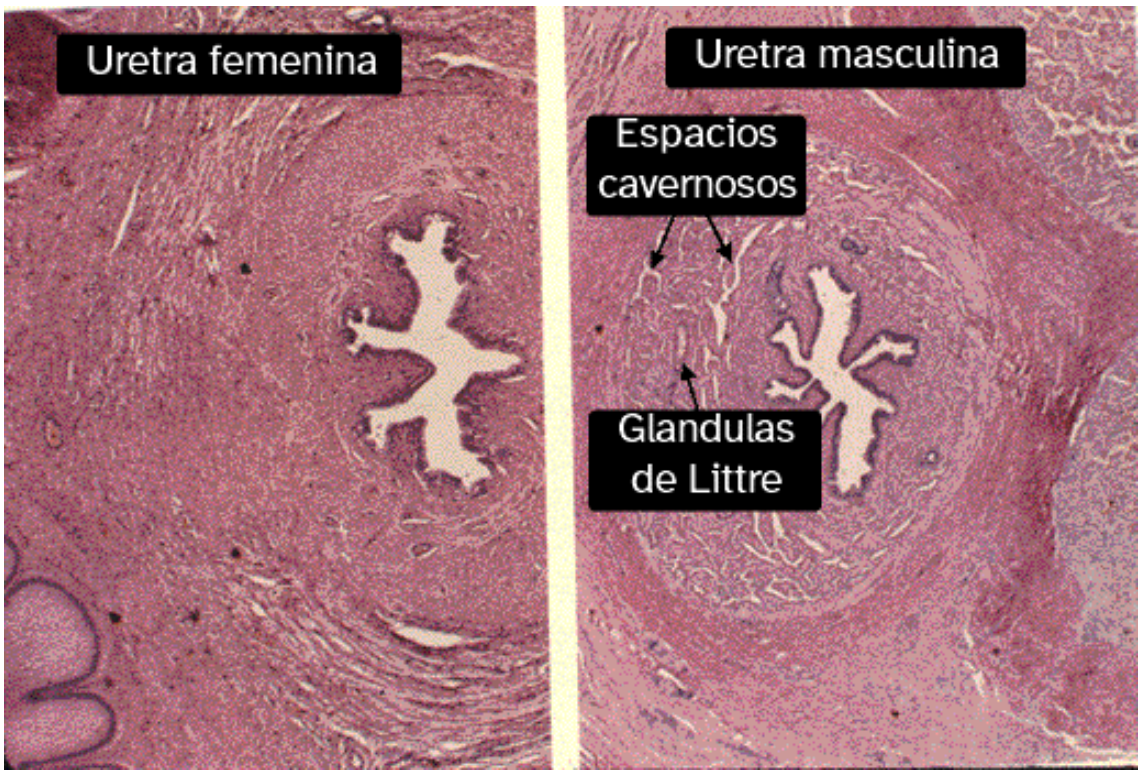

Ilustración 93 Preparaciones de uretra femenina y masculina H&E 100X

La mucosa de la uretra femenina está compuesta por un epitelio de transición que se transforma en un epitelio plano estratificado mucoso. Además, se encuentra el corion, que es el tejido conectivo subyacente, y fibras elásticas.

Por otro lado, la mucosa de la uretra *masculina presenta epitelio de transición, epitelio cilíndrico pseudoestratificado y áreas de epitelio cilíndrico estratificado* con epitelio plano estratificado mucoso. En el corion de la uretra masculina se encuentran las glándulas mucosas, conocidas como **las glándulas de Littre.**

APARATO REPRODUCTOR FEMENINO

El **sistema reproductivo femenino** es un grupo de órganos que trabajan juntos para permitir la reproducción, el embarazo y el parto. También produce hormonas sexuales femeninas, incluyendo estrógeno y progesterona. El sistema consta de órganos y tejidos dentro del cuerpo y algunos que son visibles fuera del cuerpo.

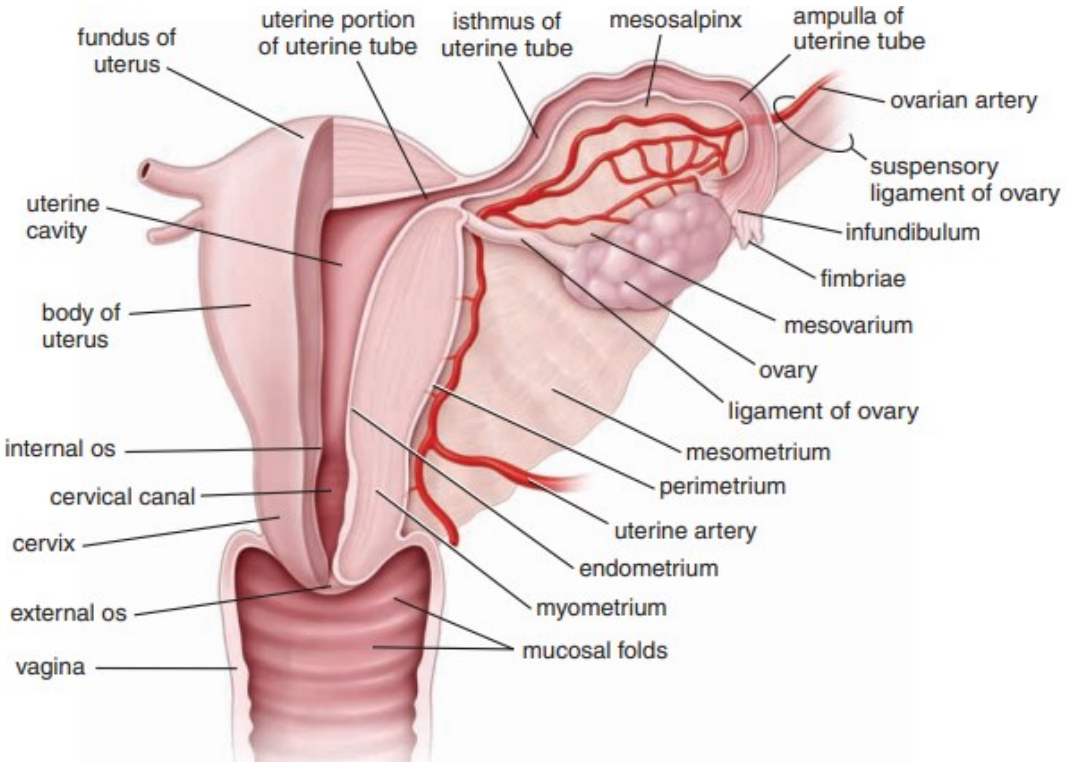

Los órganos internos i*ncluyen los ovarios, las trompas de Falopio, el útero, el cuello uterino y la vagina.* Otro órgano, el *clítoris*, se extiende tanto dentro como fuera del cuerpo. El área externa que rodea la vagina es la vulva.

Ovarios

Los ovarios tienen dos funciones principales: la **gametogénesis** (producción de ovocitos) y la **esteroidogénesis** (producción de esteroides). Son estructuras emparejadas en forma de almendra unidas a la superficie posterior del ligamento ancho.

El polo superior está conectado a la pared pélvica por el ligamento suspensorio, mientras que el polo inferior está unido al útero por el ligamento ovárico. **Los ovarios están formados por una corteza y una médula.**

La **médula** está ubicada centralmente y contiene vasos sanguíneos, vasos linfáticos y nervios. La **corteza** rodea la médula y contiene folículos ováricos incrustados en tejido conectivo celular. La superficie del ovario está cubierta por una capa de células conocida como **epitelio germinal**. Los folículos ováricos, cada uno de los cuales contiene un solo ovocito, se encuentran en el estroma cortical.

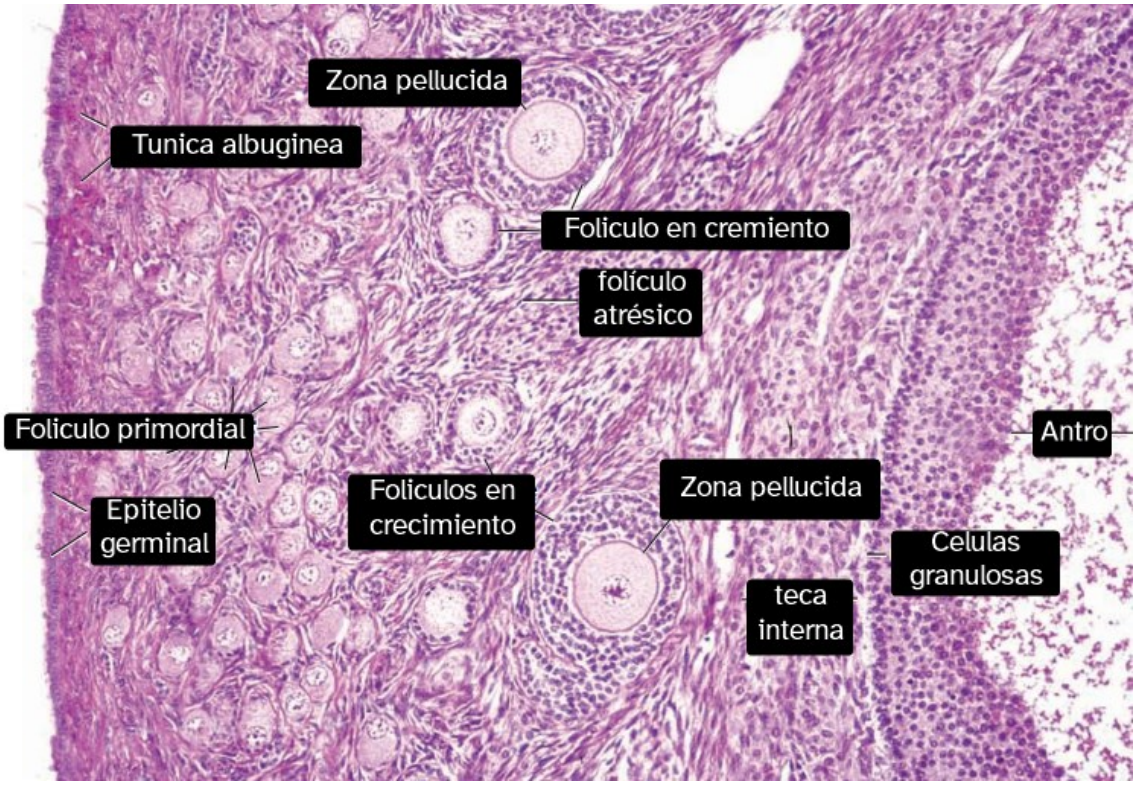

Ilustración 94 Corteza, ovario, H&E 120X

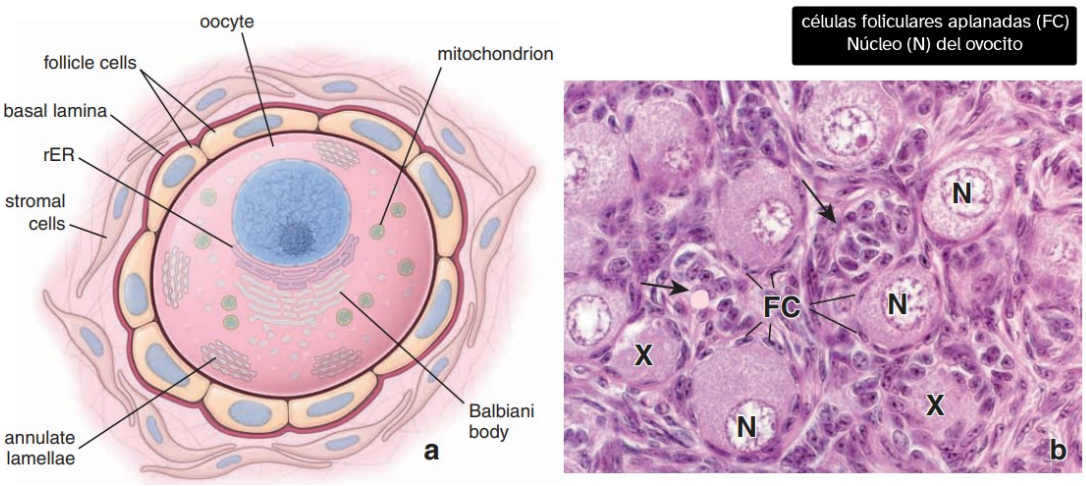

Ilustración 95 folículo primordial H&E 640X

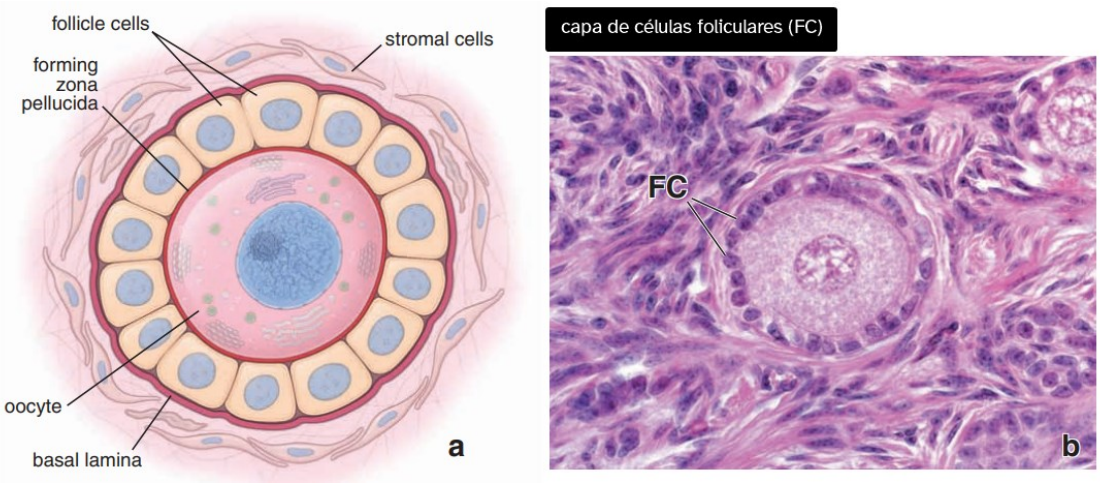

Ilustración 96 Folículo primario temprano H&E 640X

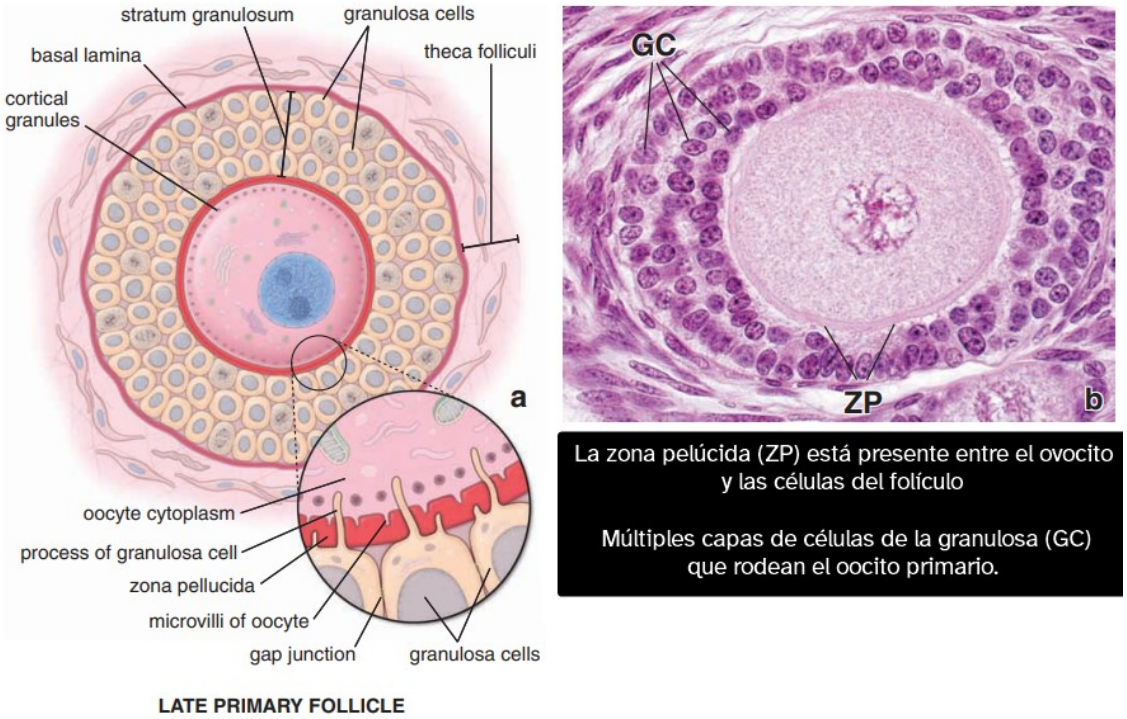

Ilustración 97 Folículo primario tardío H&E 640X

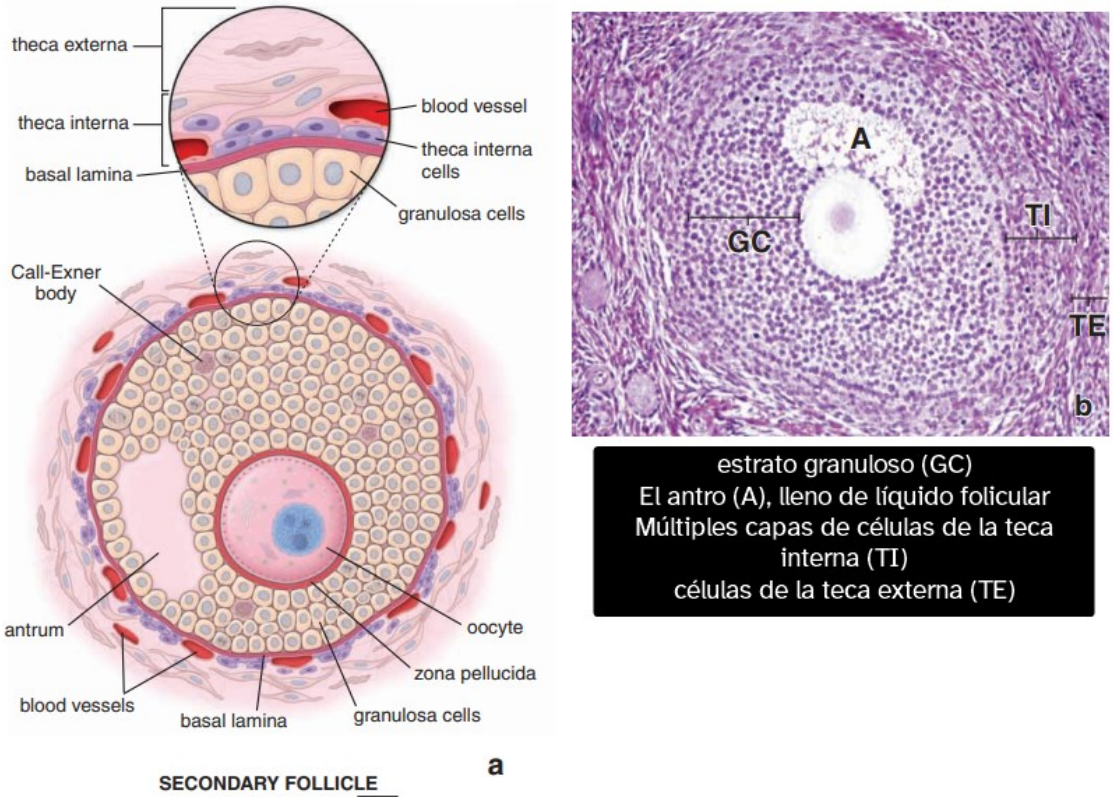

Ilustración 98 folículo secundario H&E 640X

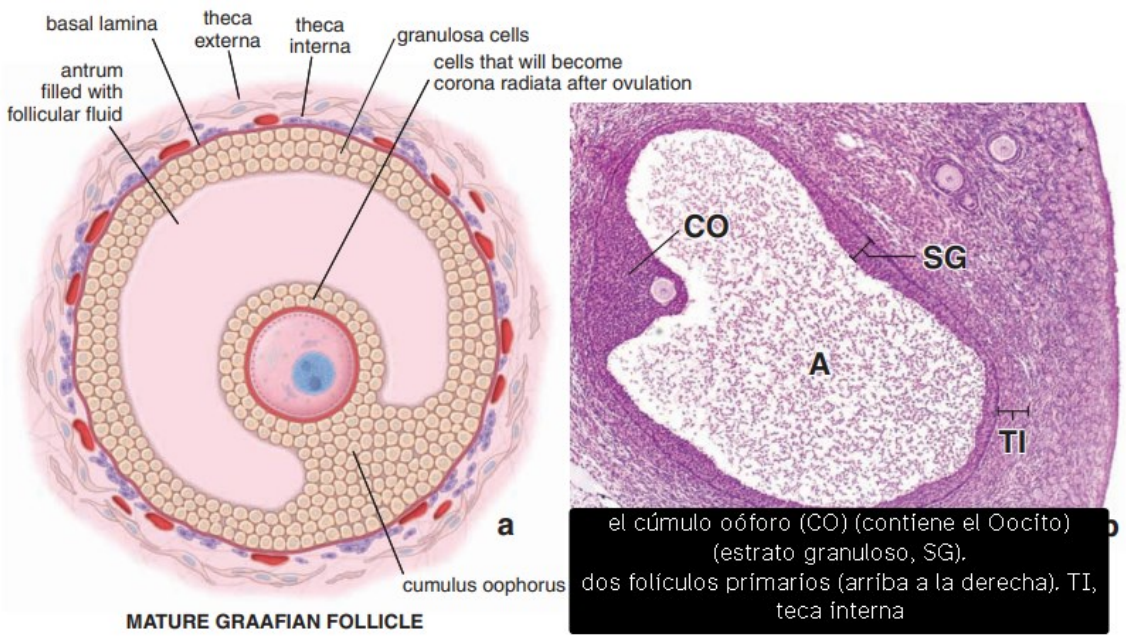

Ilustración 99 Folículo secundario en una etapa tardía de desarrollo. Dibujo esquemático de un folículo maduro (de Graaf) con un gran antro que contiene un ovocito incrustado dentro del cúmulo oóforo H&E 45X

Oviductos (trompas de Falopio)

Las trompas uterinas, también conocidas como **trompas de Falopio**, son tubos pares que *se extienden desde el útero hacia los ovarios*.

Sirven para **transportar el óvulo desde el ovario hasta el útero** y proporcionan un *entorno para la fertilización y el desarrollo temprano del embrión*. La trompa uterina tiene **cuatro segmentos**:

- el **infundíbulo**, que tiene forma de embudo y desemboca en la cavidad peritoneal cerca del ovario;
- la **ampolla**, el segmento más largo donde ocurre la fertilización;
- el **istmo**, un segmento angosto cerca del útero;
- la parte uterina o **intramural**, que está situada dentro de la pared uterina y desemboca en la cavidad uterina.

Histológicamente consta de:

- **Mucosa**.
  - epitelio cilíndrico simple ciliado con células secretoras de moco. Corion o lámina propia. Forma fimbrias.
- **Capa muscular**
  - capas concéntricas de músculo liso.
- **Serosa**
  - tejido conjuntivo con mesotelio.

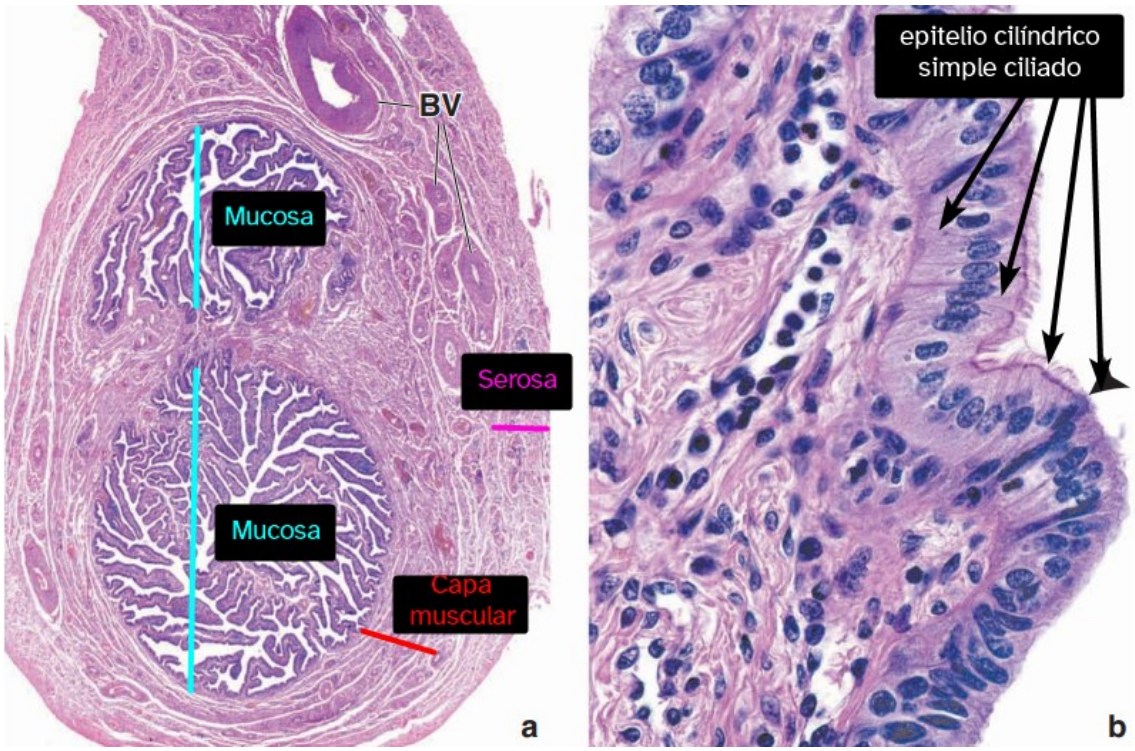

Ilustración 100 Microfotografía de una trompa uterina humana H&E, 16X (izq.) y 640X (derecha)

Ilustración 101 Trompa uterina, H&E 40X

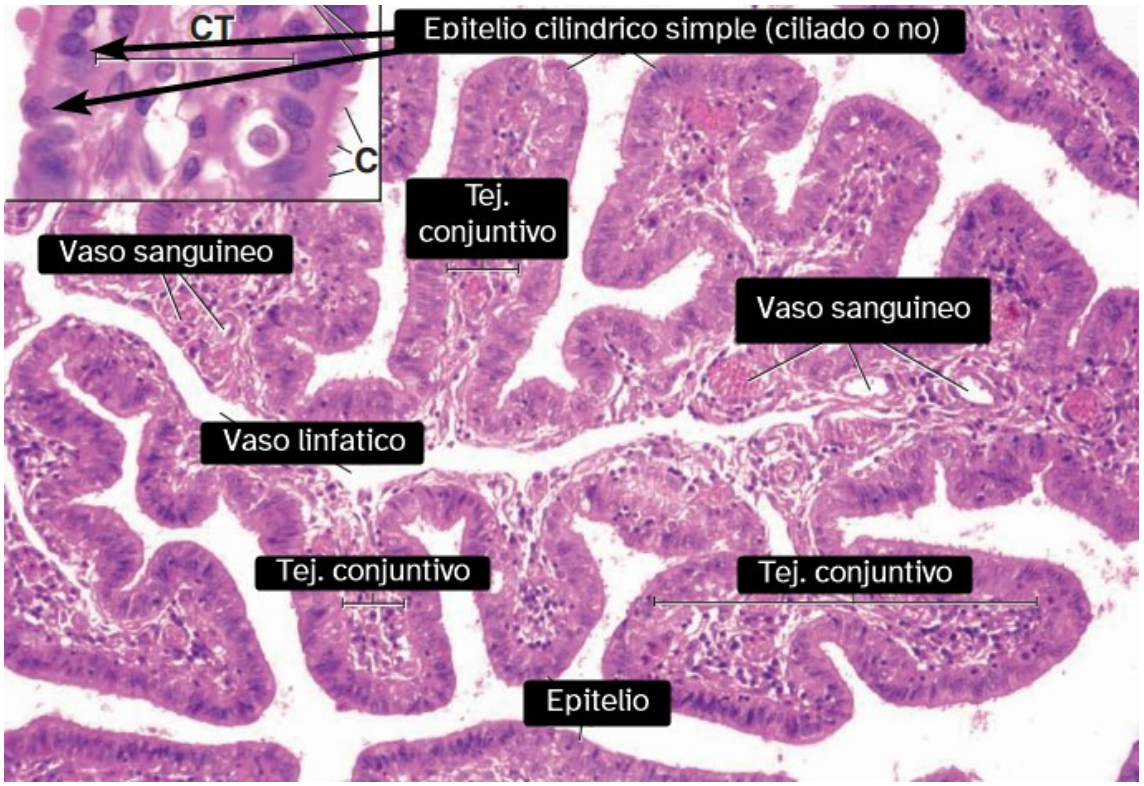

Ilustración 102 Pliegue mucoso, trompa uterina, H&E 160X; recuadro 320X

Útero

El útero es un órgano hueco *en forma de pera* con *una pared gruesa que consta de tres capas*: el **endometrio** (mucosa), el **miometrio** (muscularis) y el **perimetrio** (cubierta serosa).

El **miometrio** está compuesto de músculo liso y tejido conectivo y contiene vasos sanguíneos que irrigan el endometrio. El **endometrio** sufre ***cambios cíclicos*** y, si no se produce la implantación de un embrión, la parte preparada del endometrio se elimina ***durante la menstruación***. La parte retenida se denomina estrato basal, que se encuentra junto al miometrio.

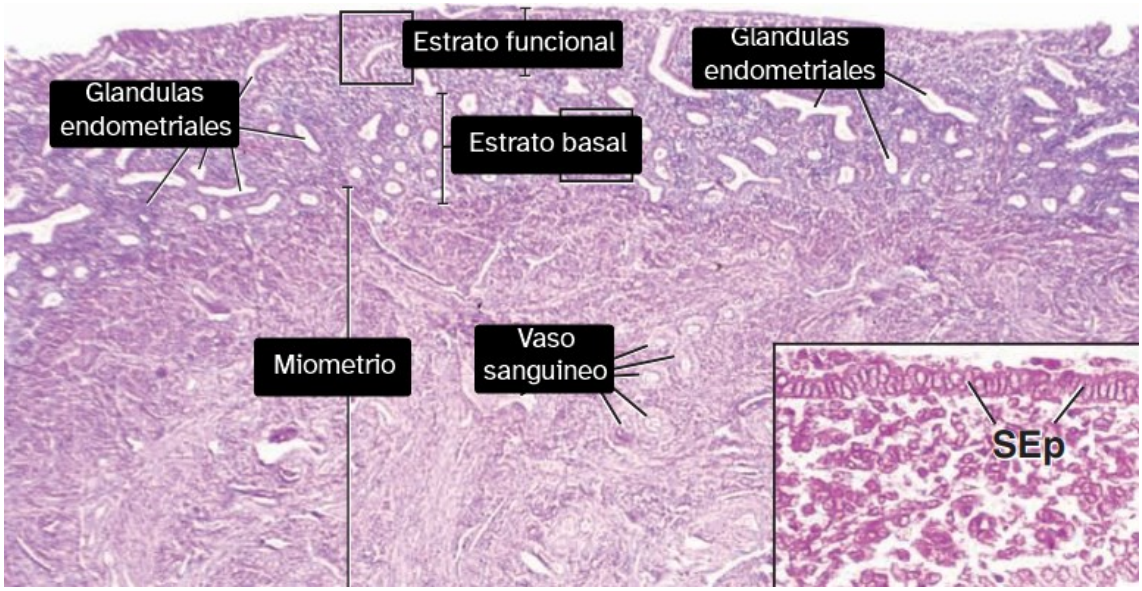

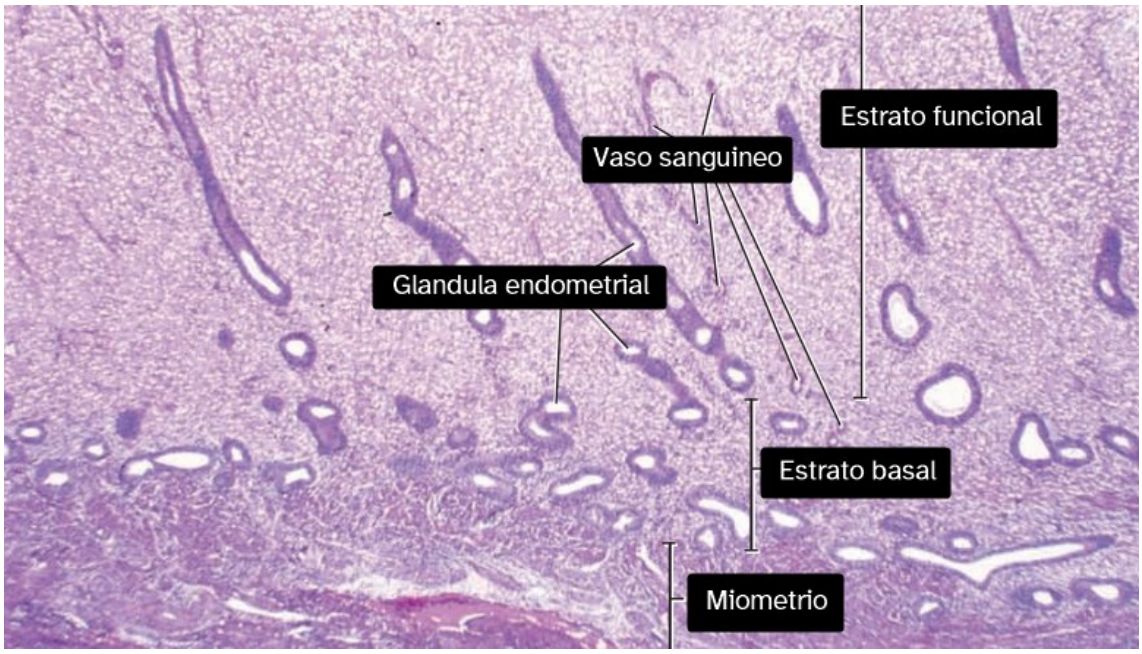

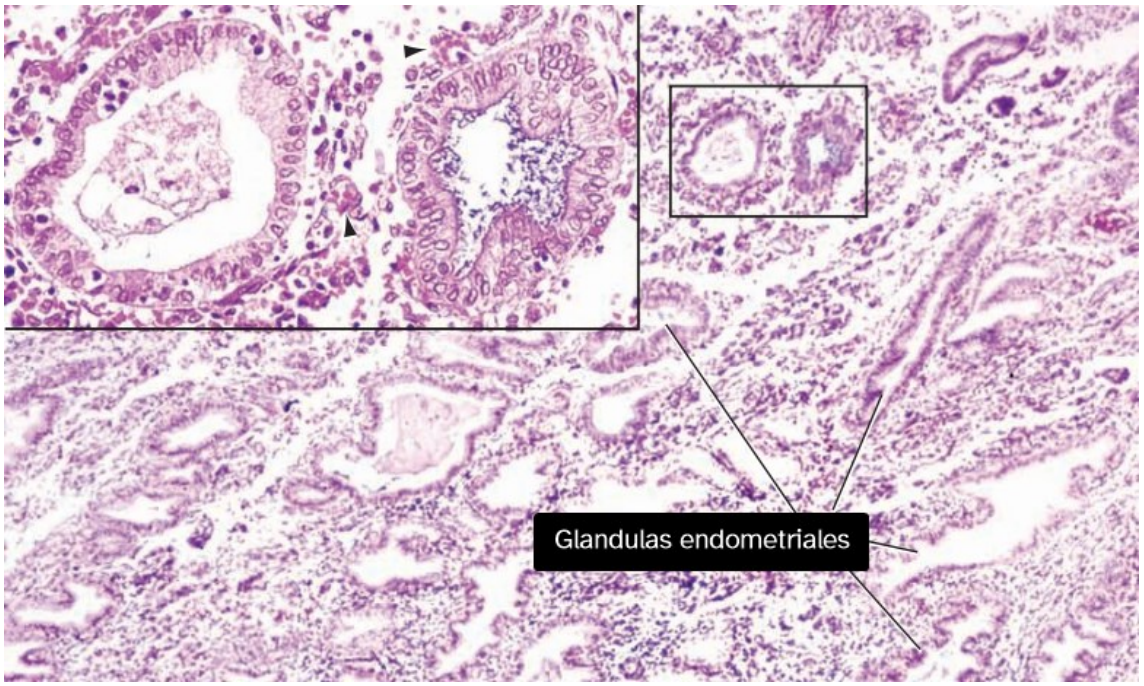
Glandulas endometriales

Vagina

La vagina es un tubo fibromuscular en el tracto reproductivo femenino que sirve como pasaje al exterior del cuerpo. Su pared está compuesta por tres capas: una mucosa, una muscular y una adventicia. **La mucosa está revestida por un epitelio escamoso estratificado no queratinizado.**

- La **capa mucosa de la vagina** está revestida por un **epitelio plano estratificado mucoso** que se lubrica gracias a las glándulas cervicales y a la permeación de agua a través del epitelio. El corion o lámina propia es abundante en esta capa. Además, se encuentra el himen, un pliegue de la mucosa que se ubica entre la vagina y el vestíbulo.
- **La capa muscular** de la vagina está compuesta por **tejido muscular liso**. Esta capa proporciona la contracción necesaria para la función sexual y el parto.
- En la región cercana al útero, la vagina está recubierta por una serosa. En el resto de la vagina, *se encuentra una adventicia*, que es una capa de tejido conectivo que proporciona soporte estructural.

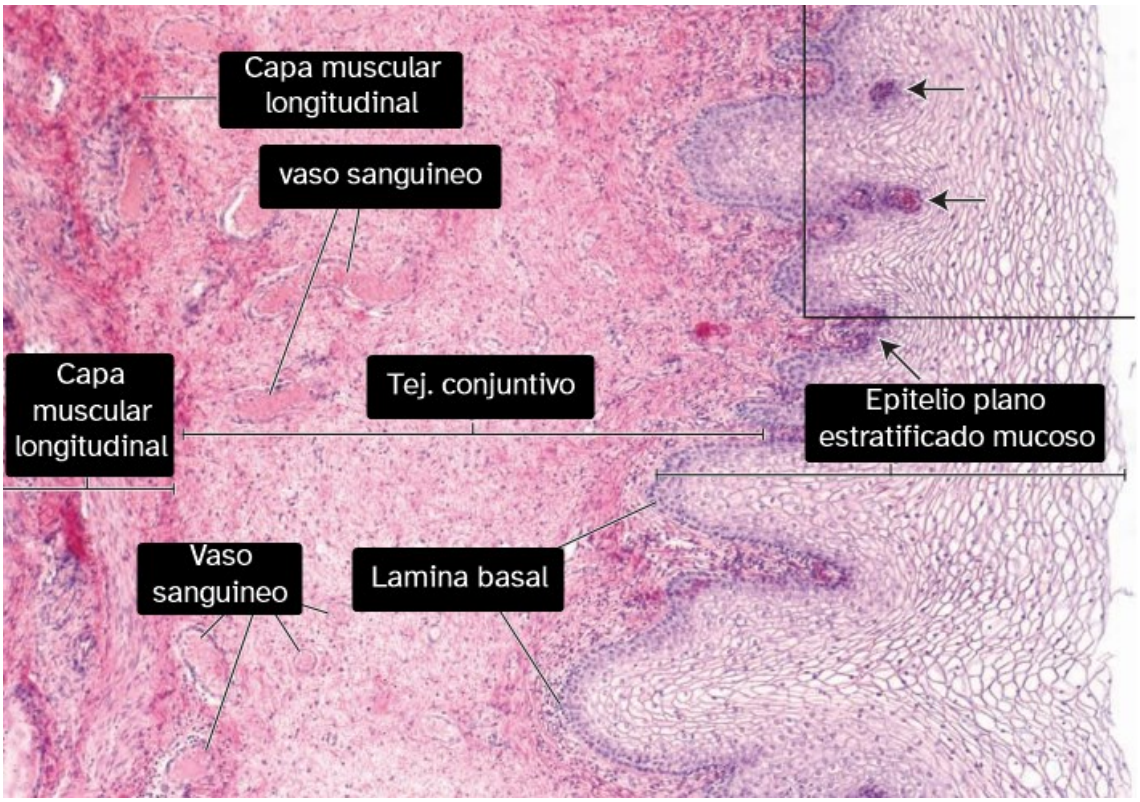

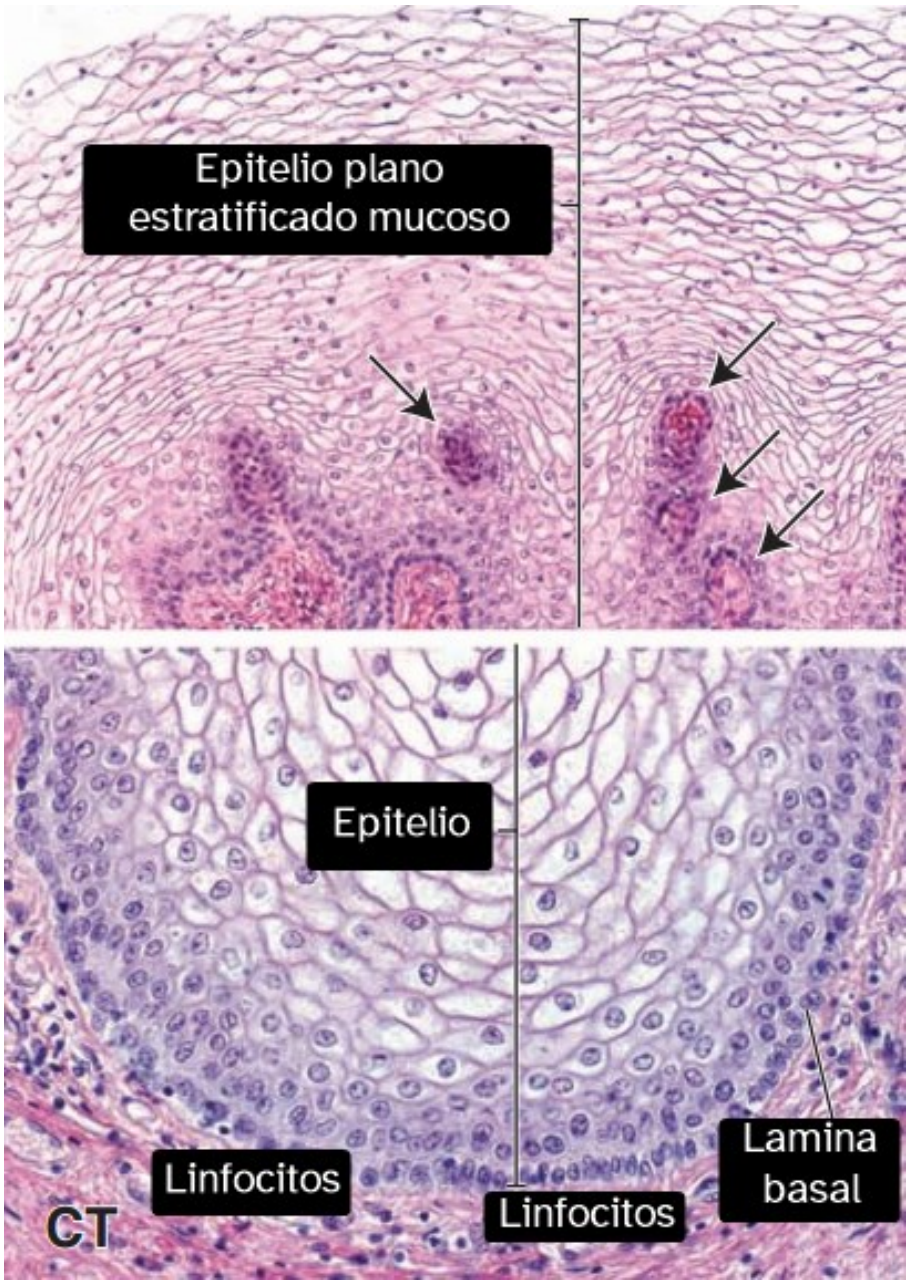
Epitelio plano
estratificado mucoso
Epitelio
Linfocitos
Linfocitos
Lamina
basal
CT

APARATO REPRODUCTOR MASCULINO

El sistema reproductor masculino consta de varios componentes, incluidos los **testículos**, los conductos genitales excurrentes, las **glándulas sexuales** accesorias y los **genitales** externos (*pene y escroto*). Los testículos tienen dos funciones principales: la **espermatogénesis**, que implica la producción de espermatozoides, y la **esteroidogénesis**, que implica la **síntesis de andrógenos**, como la **testosterona**.

Los andrógenos son esenciales para la espermatogénesis, contribuyen al desarrollo de las características masculinas en embriones y fetos y juegan un papel en el dimorfismo sexual. Las glándulas sexuales accesorias, incluidas las vesículas seminales, la próstata y las glándulas bulbouretrales, contribuyen a la producción de líquido seminal.

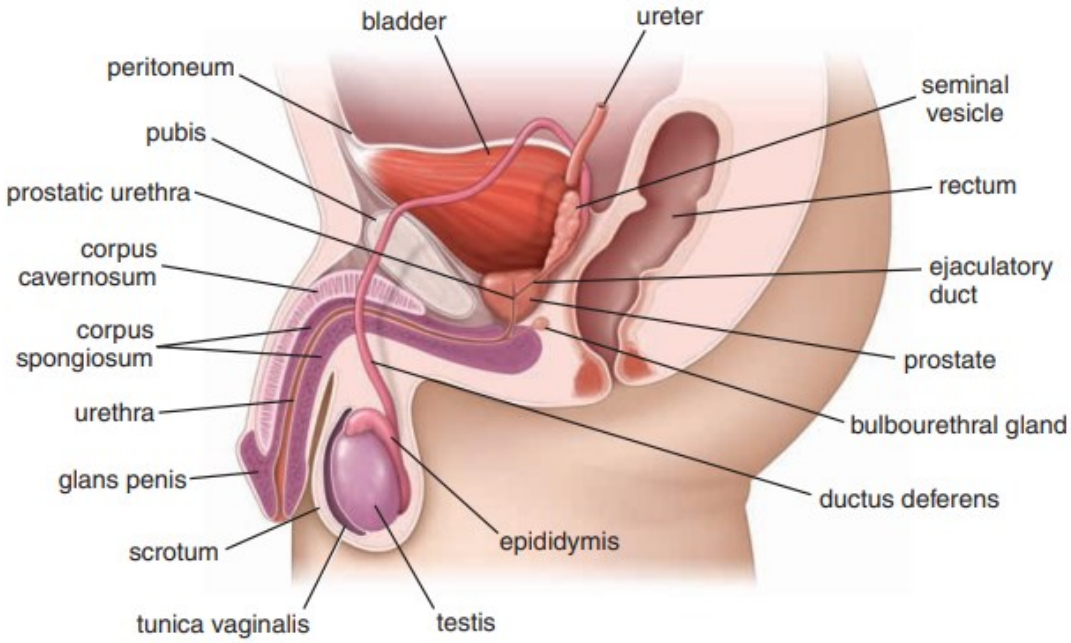

Testículos

Los testículos están cubiertos por una cápsula gruesa de tejido conectivo llamada **túnica albugínea**. Esta cápsula tiene dos partes: la túnica albugínea externa, que es densa y fibrosa, y la túnica vasculosa interna, que es una capa de tejido conectivo laxo que contiene vasos sanguíneos. Los testículos están divididos en lóbulos por tabiques incompletos de tejido conjuntivo que se extienden desde la cápsula. En la superficie posterior del testículo, la túnica albugínea se engrosa y forma el **mediastino testicular**. El mediastino contiene vasos sanguíneos, vasos linfáticos y los conductos genitales excurrentes, que lo atraviesan para entrar o salir de los testículos.

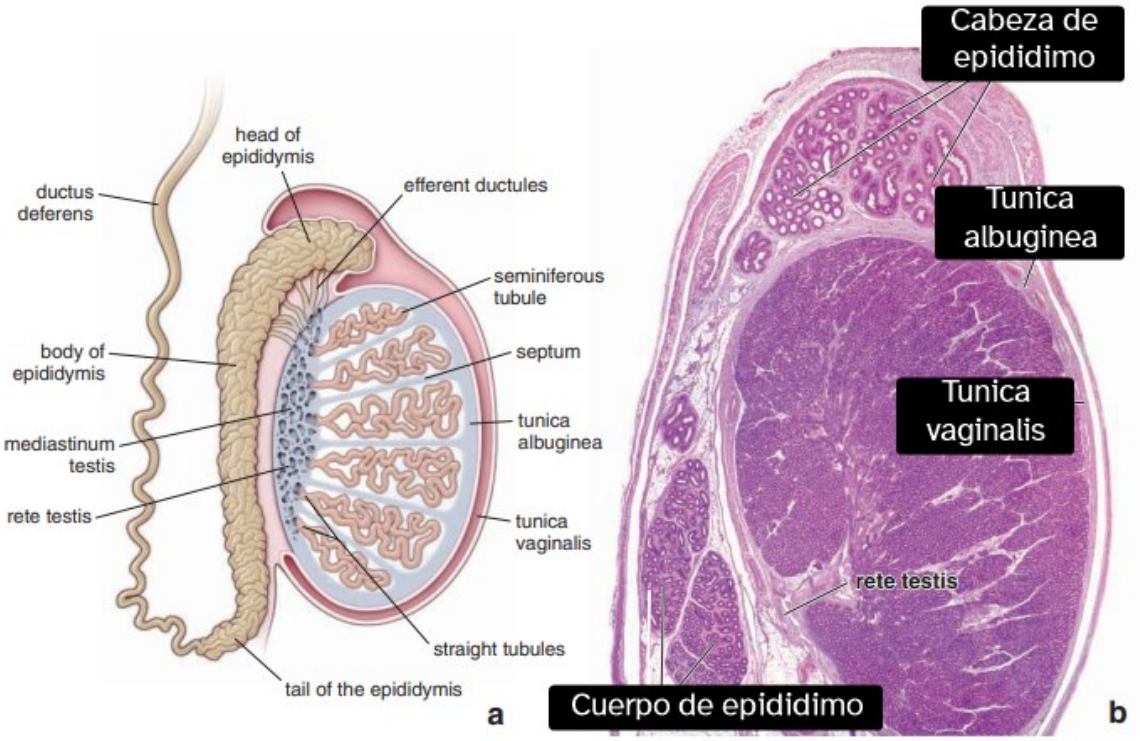

Ilustración 103 Sección sagital del testículo humano. H&E 5X

La túnica albugínea es una cápsula fibrosa y densa que recubre los testículos. A partir de la túnica albugínea se desprenden septa, que son tabiques que dividen el tejido testicular en pequeños compartimentos llamados lobulillos. En total, hay alrededor de 250 lobulillos en cada testículo.

Cada lobulillo contiene **uno o dos pequeños túbulos seminíferos**, que son los conductos **donde se lleva a cabo la espermatogénesis**, es decir, la producción de espermatozoides. Los túbulos seminíferos tienen una longitud de aproximadamente 80 cm y se encuentran rodeados por tejido conjuntivo, **que contiene vasos sanguíneos y células intersticiales o de Leydig**. Estas células son responsables de la producción de andrógenos, como la testosterona.

En el mediastino testicular o hilio, que es la parte posterior del testículo, los túbulos seminíferos se continúan con un tubo recto y forman una red de tubos llamada rete testis. A partir de la red testicular salen de 15 a 20 conductos eferentes, que conectan el testículo con el epidídimo, otra estructura del sistema reproductor masculino.

El epitelio germinativo reviste los túbulos seminíferos y es donde ocurre la espermatogénesis. En este epitelio se encuentran diferentes tipos de células, como las **espermatogonias** (células madre de los espermatozoides), los **espermatocitos** (células en proceso de división), las **espermátides** (células inmaduras) y los **espermatozoides maduros.** También se encuentran las *células sustentaculares o de Sertoli*, que desempeñan diversas funciones de apoyo y nutrición a las células germinales.

Túbulo seminífero

Al exterior: Tejido conjuntivo con vasos sanguíneos y linfáticos, nervios y Células de Leydig que secretan testosterona

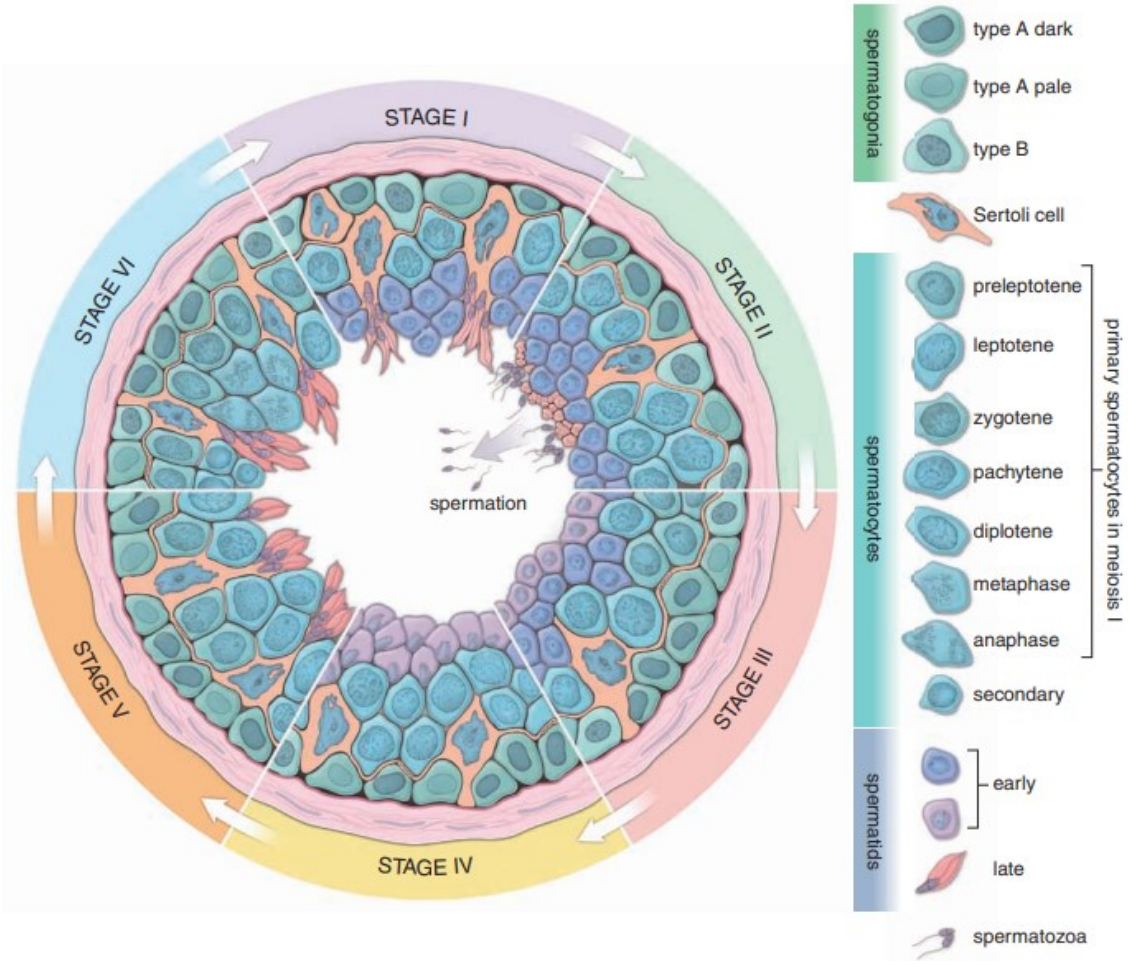

Ilustración 104 Dibujo esquemático de las etapas del epitelio seminífero humano.

Al interior tenemos epitelio germinativo como revestimiento; intercalado con este hay células de Sertoli (sostén, nutrición y fagocitosis). y ascendente hacia la luz del túbulo capas de Células espermatogénicas en diferentes etapas de maduración

- Espermatogonias
- Espermatocitos primarios y secundarios
- Espermátidas
- Espermatozoides.

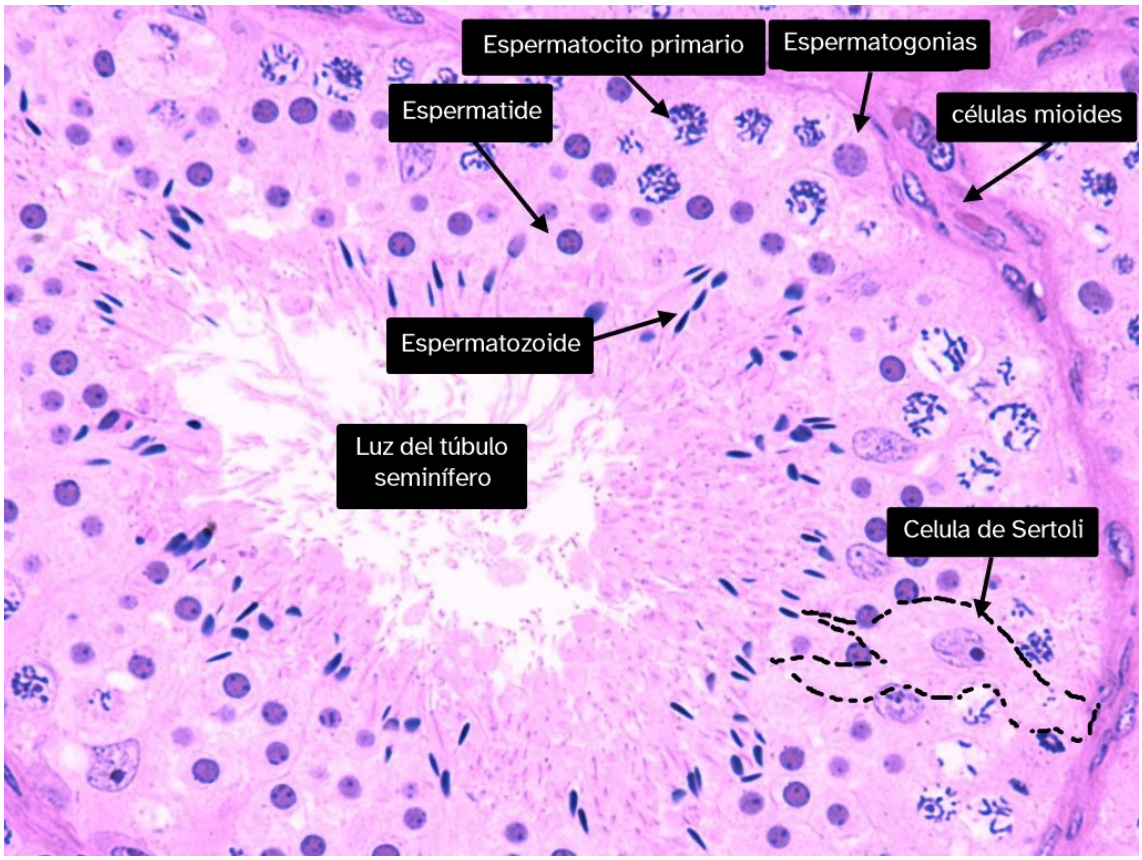

Ilustración 105 Túbulos seminíferos, testículos, H&E 400X.

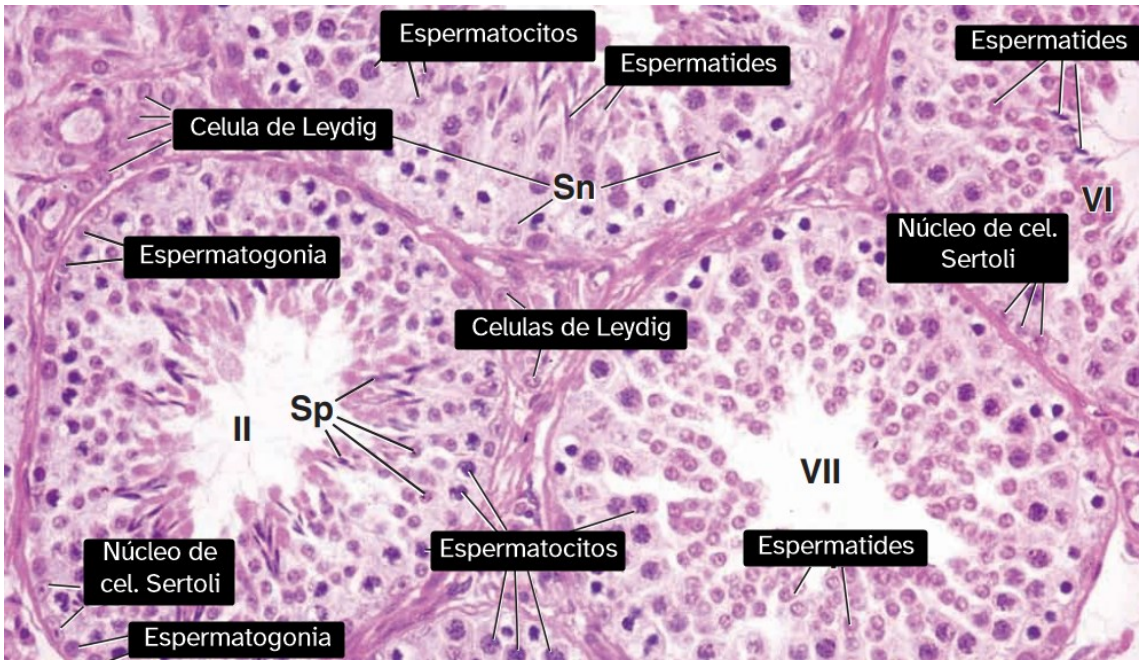

Ilustración 106 Túbulos seminíferos, testículos, H&E 400X.

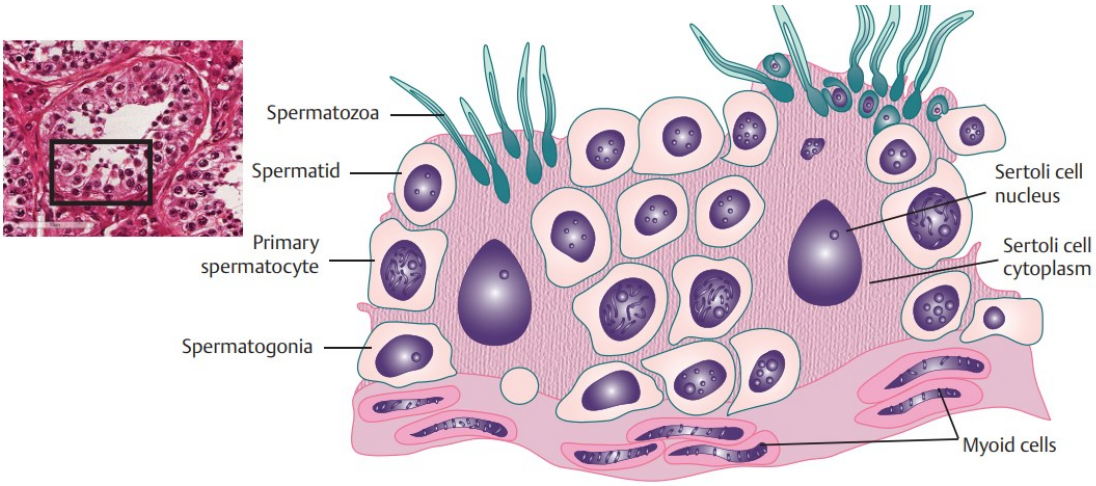
Spermatozoa
Spermatid
Primary spermatocyte
Spermatogonia
Sertoli cell nucleus
Sertoli cell cytoplasm
Myoid cells

Epidídimo

Corrientes de líquido transportan los espermatozoides recién desprendidos de las células de Sertoli hasta el epidídimo. El epidídimo es un tubo de 7 m de longitud enrollado sobre sí mismo. Presenta una cabeza, cuerpo y cola.

Presenta un **epitelio cilíndrico pseudoestratificado con estereocilios**. Este epitelio tiene la función de *absorber y secretar fluidos al tubo*. El **epidídimo almacena los espermatozoides para su maduración**, ya que permanecen en él durante aproximadamente dos semanas.

Aunque los espermatozoides que abandonan el epidídimo son maduros, son inmóviles y requieren de una capacitación adicional. *Esta capacitación implica dos pasos: primero, volverse móviles al mezclarse con la secreción de la vesícula seminal, y segundo, volverse aptos para la fertilización* al exponerse al medio interno del tracto genital femenino.

El epitelio del epidídimo está sostenido por tejido conjuntivo y está rodeado de fibras musculares lisas.

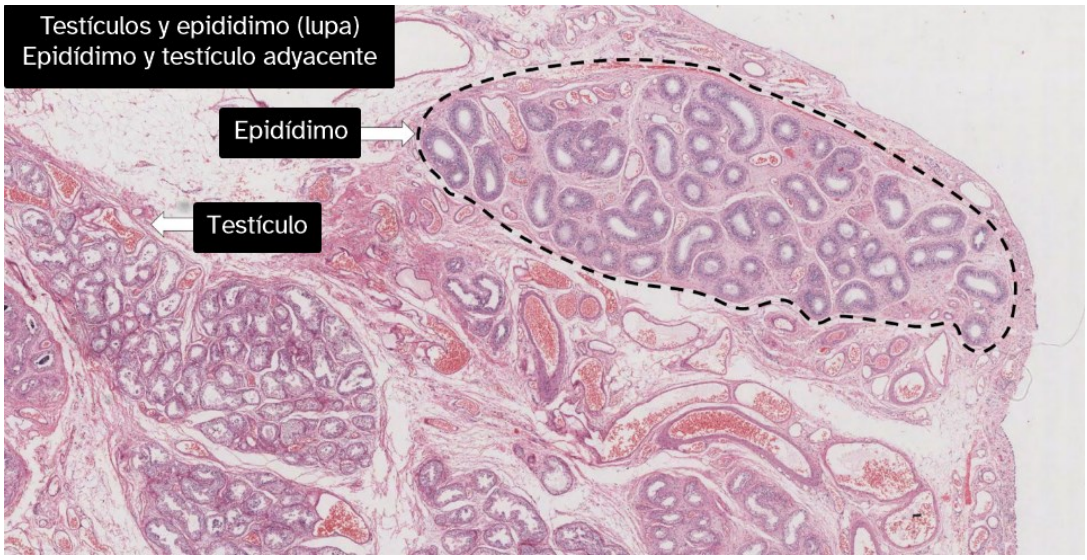

Ilustración 107 Epidídimo, testículos, H&E 50X.

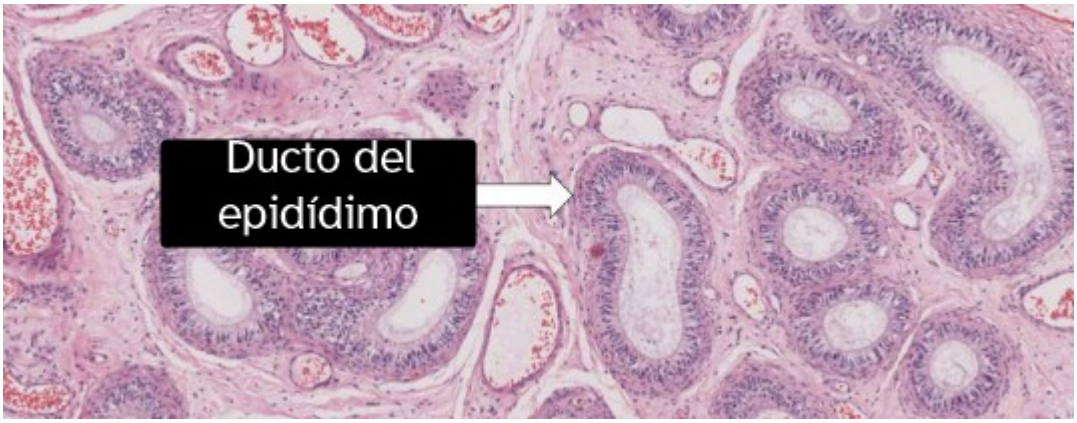

Ilustración 108 Epidídimo, testículos, H&E 100X.

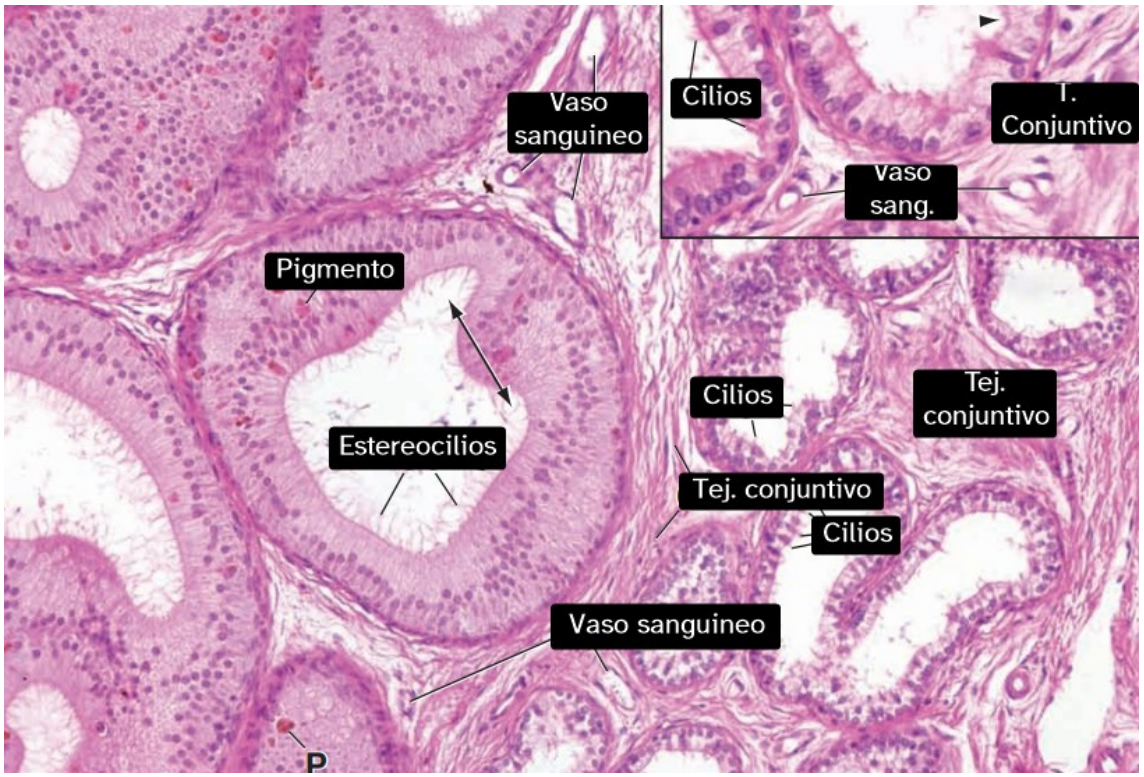

Ilustración 109 Epidídimo, H&E 180X.

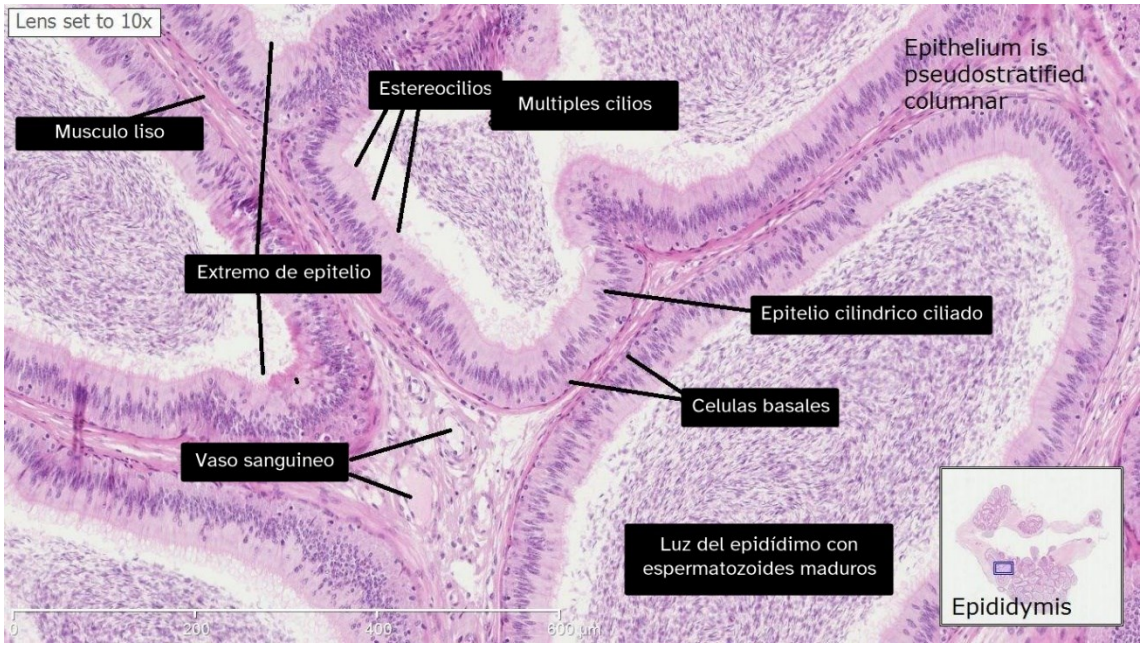

Ilustración 110 Epidídimo, H&E 100X.

Conductos deferentes

Las vesículas seminales son glándulas tubulares que **contribuyen en un 60% del volumen total del semen.** Tienen numerosas ramas laterales que se unen para formar cavidades o adenómeros alveolares. Estas glándulas son altamente secretoras y su revestimiento epitelial forma pliegues.

Cuentan con **epitelio cúbico/cilíndrico** de las vesículas seminales está sostenido por tejido conjuntivo y rodeado de fibras musculares lisas. El líquido seminal producido por las vesículas seminales contiene altas concentraciones de **fructosa**, que es una fuente de energía para los espermatozoides. También contiene fibrinógeno, que después de la eyaculación forma un coágulo temporal en la vagina.

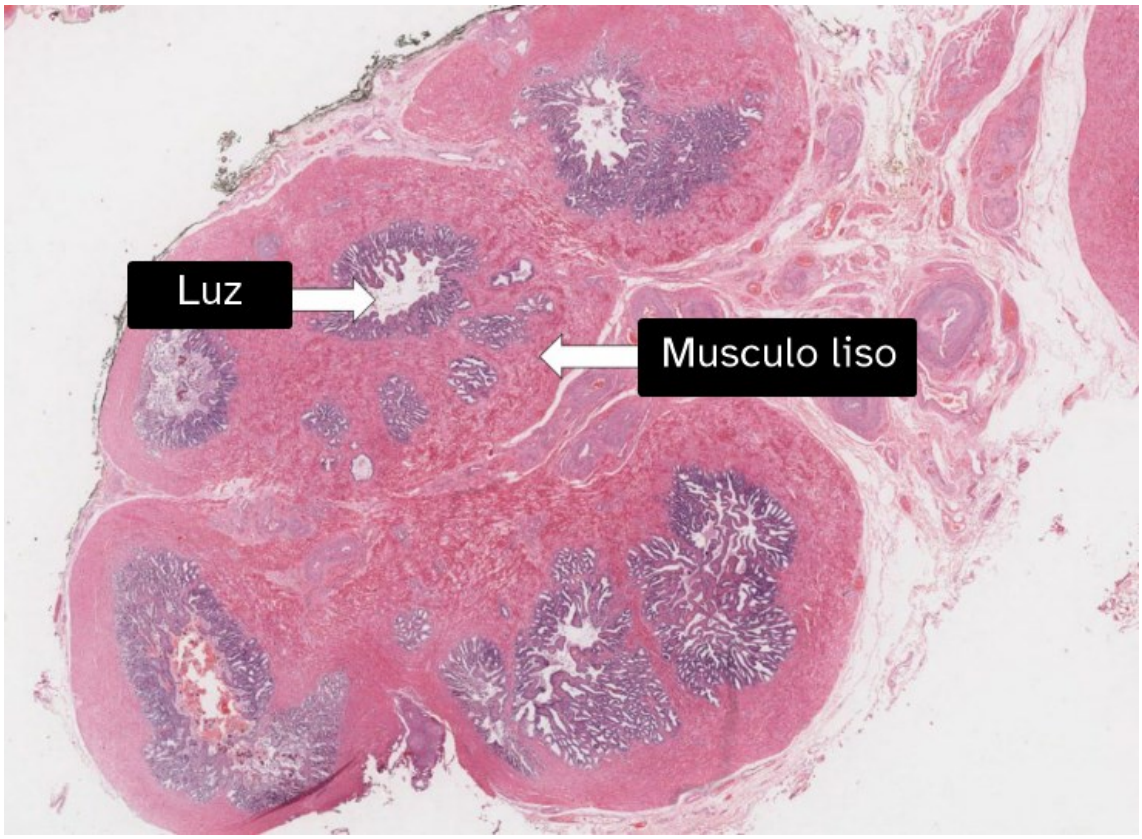

Ilustración 111 vesícula seminal, H&E, 50X

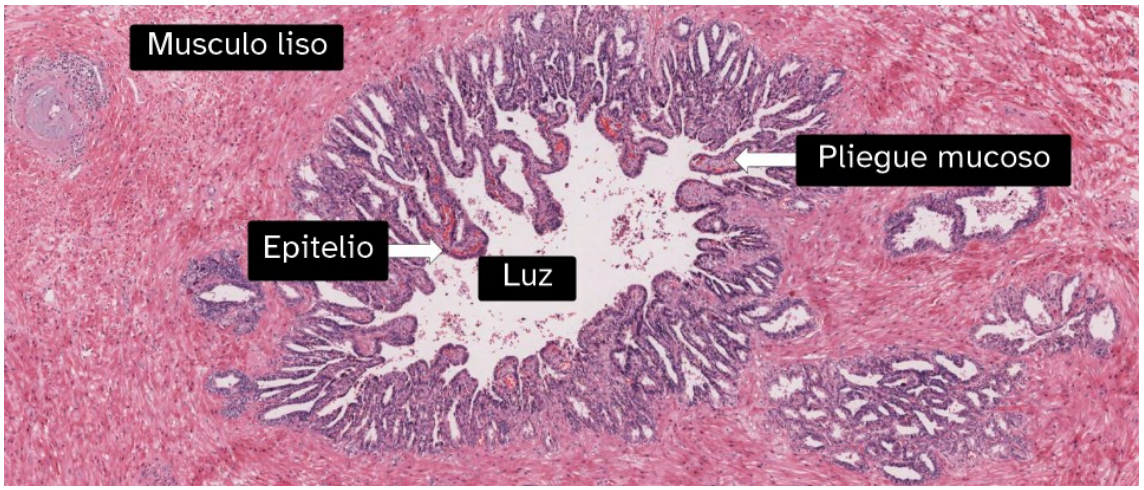

Ilustración 112 vesícula seminal, H&E, 100X

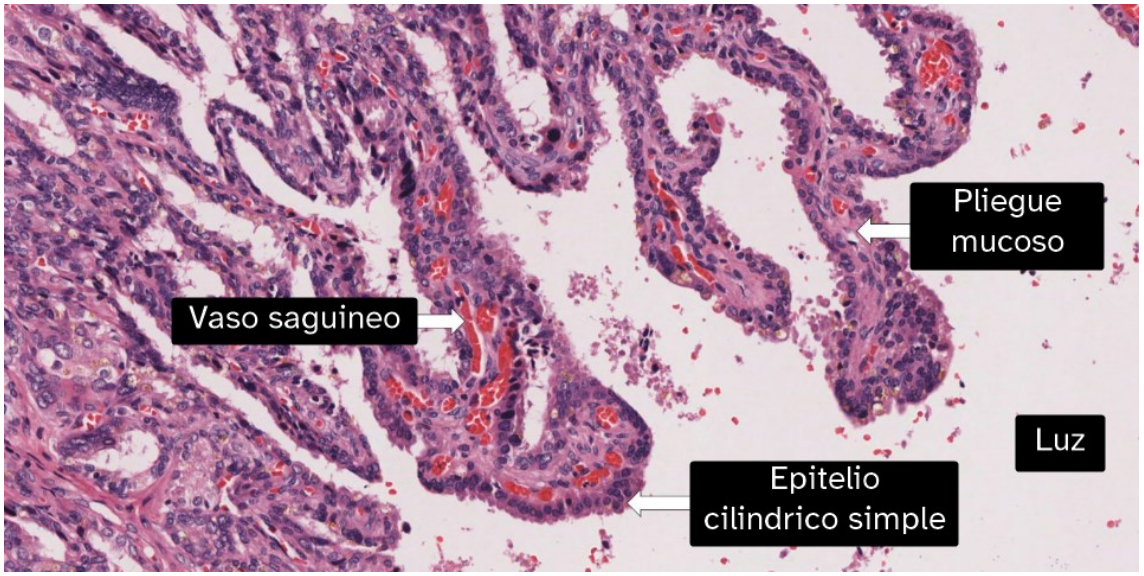

Ilustración 113 vesícula seminal, H&E, 400X

Próstata

La próstata es un órgano redondo y pequeño con un diámetro de *aproximadamente 4 cm.* **Rodea** la parte proximal de la **uretra** después de salir de la vejiga urinaria. La próstata *consta de un par de lóbulos* y **es** una **glándula alveolar compuesta**.

Está rodeada por una cubierta gruesa de tejido muscular liso y tiene un revestimiento de epitelio cúbico simple. La próstata produce **líquido prostático**, que es una solución ligeramente ácida y contribuye aproximadamente con un 20 a 30% del volumen total del semen.

El líquido prostático proporciona nutrientes y protección para apoyar la supervivencia de los espermatozoides. Su función es proporcionar un fluido nutritivo y protector para el esperma, lo que contribuye a la fertilidad y la reproducción masculina.

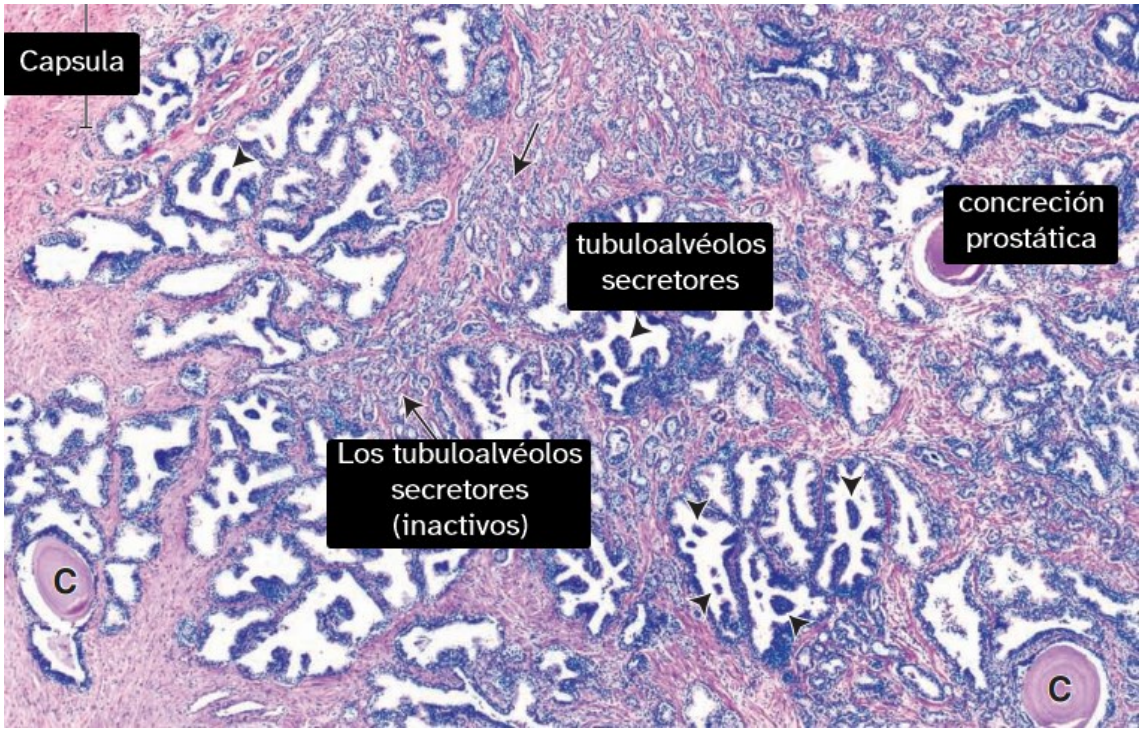

Ilustración 114 Glándula prostática, H&E 47X

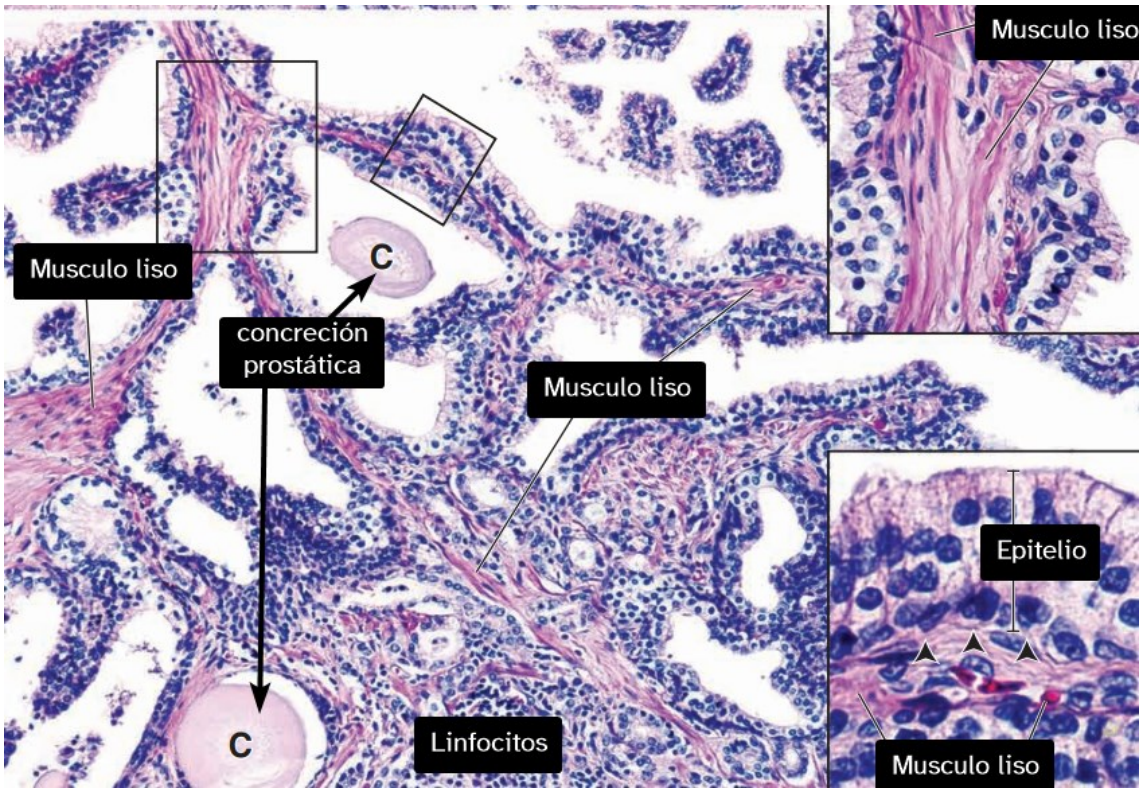
Musculo liso
C
concreción prostática
Musculo liso
C
Linfocitos
Musculo liso
Epitelio
Musculo liso

Pene

El pene es un órgano cilíndrico o tubular por donde pasa la porción final de la uretra, permitiendo la salida tanto de la orina como del semen al exterior. Se divide en tres regiones principales: la raíz, el cuerpo y el glande.

La raíz se encuentra en la base del pene y lo une al cuerpo, que es la porción móvil. El glande es la parte final expandida que rodea a la uretra.

La piel que rodea al pene es similar al escroto y recibe el nombre de prepucio. El prepucio es retráctil y, por debajo de él, se encuentra una capa gruesa de tejido conjuntivo.

La mayor parte del cuerpo del pene presenta tres columnas de tejido eréctil: los cuerpos cavernosos y el cuerpo esponjoso, que rodea la uretra. El tejido eréctil está compuesto por canales vasculares separados por porciones de tejido elástico y fibras musculares lisas.

En la base del pene hay presencia de **glándulas bulbouretrales o de Cowper** son redondas y de **10 mm de diámetro.** Sus conductos se abren a la uretra peneana. Su secreción mucosa es **alcalina**.

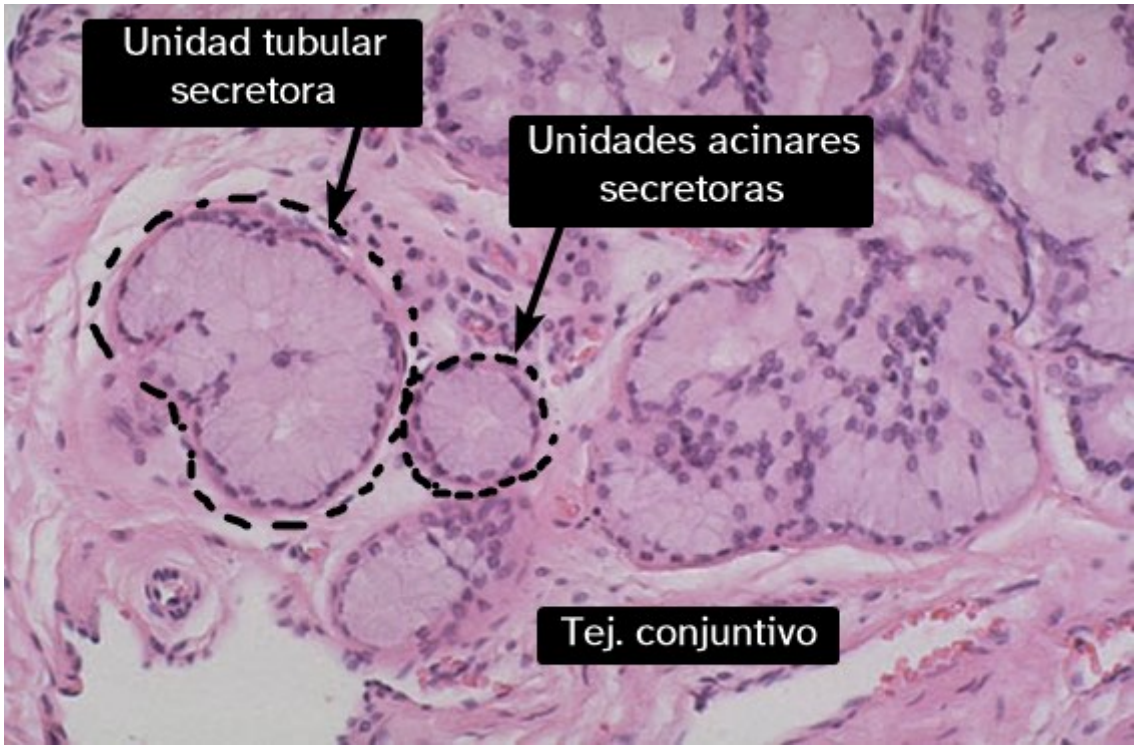

Ilustración 115 glándulas de Cowper H&E 400X

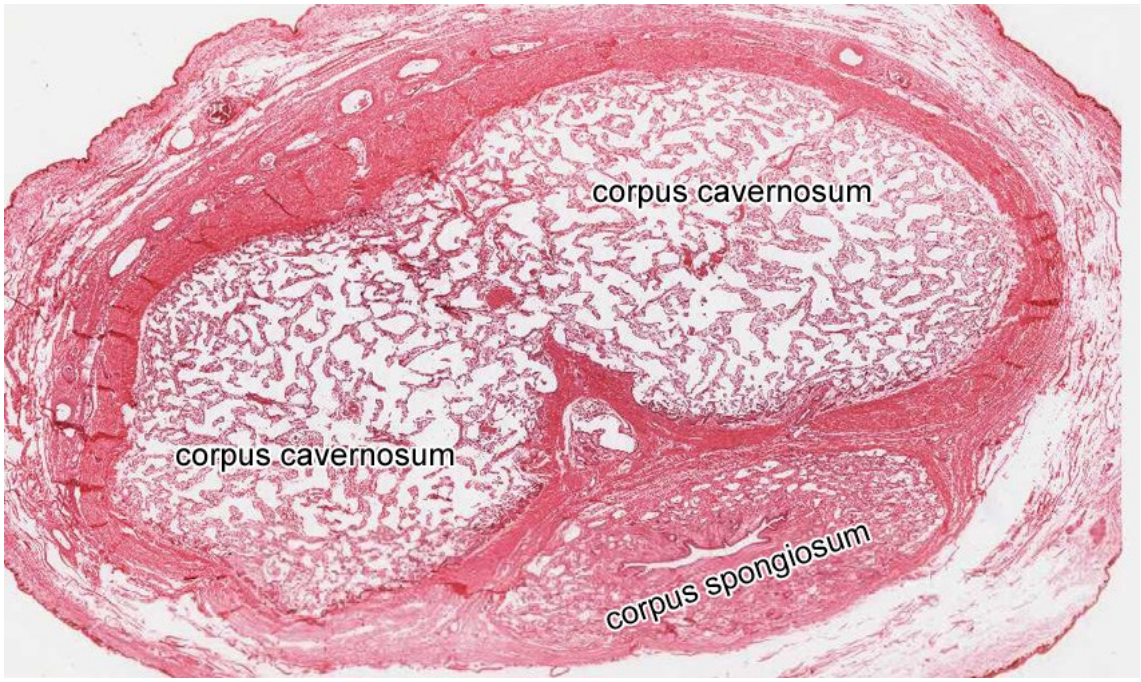

Ilustración 116 Pene H&E 100X

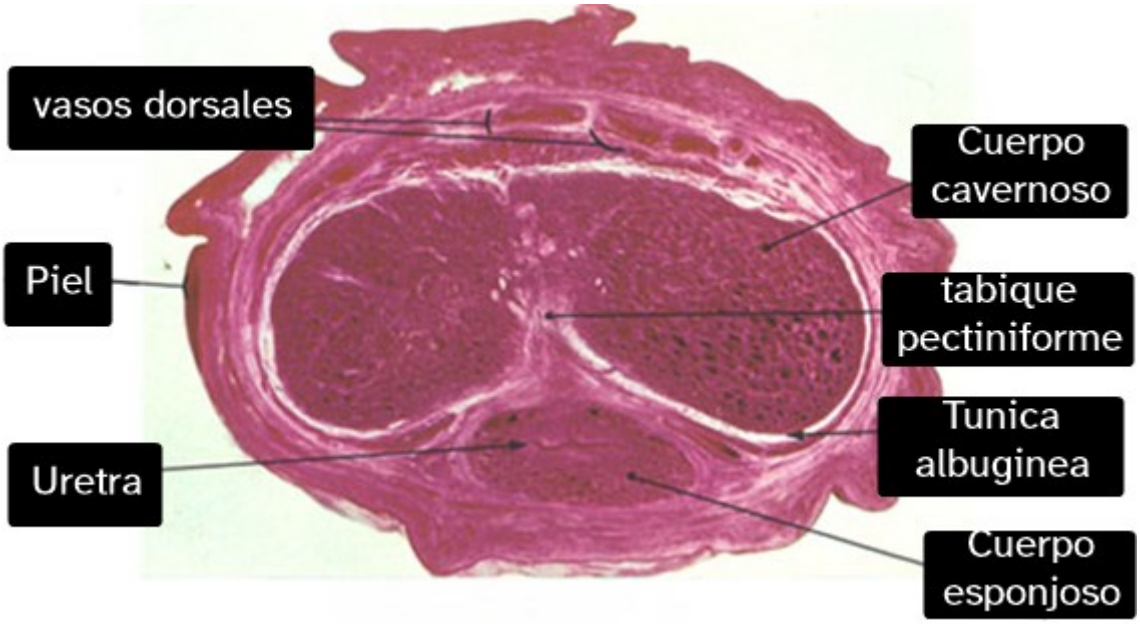

Ilustración 117 Pene H&E 50X

Agradecimientos

Primero que nada, a mi maestra de histología, la hasta ahora reciente doctora Yenni Moreno, que le ha enseñado a varios grupos y al 1QM4 mientras terminaba su doctorado y aun así logró enseñarnos con gran pasión y dedicación a lo largo del semestre; por hacernos reír y aligerar las clases y darnos fuerzas en las semanas más pesadas que tuvimos, ¡necesitamos más maestr@s como usted!

A mis amigos Rubén y Daniel, por todas las ideas y cosas que me ayudaron a sobrellevar armar este atlas y por escuchar mis locuras con las que salgo cada día y aun así decidir estar ahí.

A mis papás por escuchar cómo les explico cada estructura o tema que estoy repasando o que cosa aprendí en la semana que me sorprendió mucho.

Kou for being the absolute very best and supporting me through everything, every single day

Referencias

Ross, M. H., & Pawlina, W. (Eds.). (2016). *Histology: A text and atlas; with correlated cell and molecular biology* (7. ed). Philadelphia, Pa.: Wolters Kluwer.

14_05.jpg (400×314). (s/f). Recuperado el 18 de junio de 2023, de https://www.ouhsc.edu/histology/Glass%20slides/14_05.jpg

Adipose Tissue: Histology—Lecturio. (s/f). Recuperado el 18 de junio de 2023, de https://app.lecturio.com/#/article/310

Anatomy Atlases: Atlas of Microscopic Anatomy: Section 1—Cells. (s/f). Recuperado el 18 de junio de 2023, de https://www.anatomyatlases.org/MicroscopicAnatomy/Section14/Plate14277.shtml

Braun, D. M. (s/f-a). Human Structure Virtual Microscopy. Recuperado el 18 de junio de 2023, de https://vmicro.iusm.iu.edu/hs_vm/docs/struct6.htm

Braun, D. M. (s/f-b). Human Structure Virtual Microscopy. Recuperado el 18 de junio de 2023, de https://vmicro.iusm.iu.edu/hs_vm/docs/lab12_4.htm

Braun, D. M. (s/f-c). Human Structure Virtual Microscopy. Recuperado el 15 de junio de 2023, de https://vmicro.iusm.iu.edu/hs_vm/docs/lab12_9.htm

Bronchial tree—Labster Theory. (s/f). Recuperado el 18 de junio de 2023, de https://theory.labster.com/bronchial_tree/

Digestive system – Histology. (s/f). Recuperado el 15 de junio de 2023, de https://uta.pressbooks.pub/histology/chapter/digestive-system/

HA 235—Histology—Accessory Digestive Glands. (s/f-a). Recuperado el 18 de junio de 2023, de http://lecannabiculteur.free.fr/SITES/UNIV%20W.AUSTRALIA/mb140/CorePages/Liver/Liver.htm

HA 235—Histology—Accessory Digestive Glands. (s/f-b). Recuperado el 18 de junio de 2023, de http://lecannabiculteur.free.fr/SITES/UNIV%20W.AUSTRALIA/mb140/CorePages/Liver/Liver.htm

Histology at SIU. (s/f). Recuperado el 18 de junio de 2023, de https://histology.siu.edu/erg/RE047b.htm

https://www.facebook.com/Science.online.1/?ref=bookmarks. (2021, agosto 8). Pituitary gland function, structure, location, hormones & anatomy | Science online. Recuperado el 13 de junio de 2023, de https://www.online-sciences.com/medecine/pituitary-gland-function-structure-location-hormones-anatomy/

Indiana University School of Medicine Virtual Microscopy. (s/f). Recuperado el 18 de junio de 2023, de https://vmicro.iusm.iu.edu/virtual_h_nw/nw_hist_1_115.html

Keith Siau [@drkeithsiau]. (2022, marzo 30). Differences in villi throughout the small intestine #4KMedEd #GITwitter (Courtesy of Histology and Cell Biology) https://t.co/vpScTaxEbe [Tweet]. Recuperado el 15 de junio de 2023, de Twitter website: https://twitter.com/drkeithsiau/status/1509203143208448012

Kidney and nephron—Labeled. (s/f). Recuperado el 18 de junio de 2023, de National Institute of Diabetes and Digestive and Kidney Diseases website: https://www.niddk.nih.gov/news/media-library/11236

Krinke, G. J., & Weber, K. (2012). Chapter 2.3—Histology. En H. J. Hedrich (Ed.), *The Laboratory Mouse (Second Edition)* (pp. 161–192). Boston: Academic Press. https://doi.org/10.1016/B978-0-12-382008-2.00008-8

LIBRARY, P. M. F.-C. P. (s/f). Maxillary sinus membrane—Stock Image—C023/5999. Recuperado el 18 de junio de 2023, de Science Photo Library website: https://www.sciencephoto.com/media/644219/view/maxillary-sinus-membrane

Liver, Gallbladder and Pancreas | histology. (s/f). Recuperado el 18 de junio de 2023, de https://histology.sites.uofmhosting.net/resources/liver-gallbladder-pancreas#pancreas-slides

Male Reproductive System | histology. (s/f). Recuperado el 18 de junio de 2023, de https://histology.medicine.umich.edu/resources/male-reproductive-system

Pituitary Gland: What It Is, Function & Anatomy. (s/f). Recuperado el 13 de junio de 2023, de Cleveland Clinic website: https://my.clevelandclinic.org/health/body/21459-pituitary-gland

Premanandan, R. J. and C. (2017a). *Air conduction: Nasal cavity, Paranasal sinuses, and Vomeronasal Organ*. Recuperado de https://ohiostate.pressbooks.pub/vethisto/chapter/10-respiratory-tract-air-conduction/

Premanandan, R. J. and C. (2017b). *Esophagus*. Recuperado de https://ohiostate.pressbooks.pub/vethisto/chapter/8-esophagus/

Pulmón—Hematoxilina-Eosina. (s/f). Recuperado el 18 de junio de 2023, de https://www.microscopiovirtual.net/microscopio/79_pulmon_HE_hd.htm?x=24502&y=34786&z=4

Rachael. (2022, abril 14). Classification and Types of Epithelial Tissues. Recuperado el 18 de junio de 2023, de Rs' Science website: https://rsscience.com/epithelium-classification-and-types/

Respiratory. (s/f). Recuperado el 18 de junio de 2023, de https://www.ouhsc.edu/histology/Text%20Sections/Resp.html

SecondLook—Histology. (s/f). Recuperado el 18 de junio de 2023, de https://secondlook.med.umich.edu/histology

Seminal vesicle – Normal Histology – NUS Pathweb : (s/f). Recuperado el 18 de junio de 2023, de NUS Pathweb website: https://medicine.nus.edu.sg/pathweb/normal-histology/seminal-vesicle/

Simple Columnar Epithelium by Jose Calvo / Science Photo Library. (s/f). Recuperado el 18 de junio de 2023, de Science Photo Gallery website: https://sciencephotogallery.com/featured/10-simple-columnar-epithelium-jose-calvo-science-photo-library.html

Stomach Mucosa With Simple Columnar Epithelium 50x High-Res Stock Photo—Getty Images. (s/f). Recuperado el 18 de junio de 2023, de https://www.gettyimages.ca/detail/photo/with-simple-columnar-epithelium-50x-royalty-free-image/1368227122

Tallitsch, R. B., & Illustrator), R. G. (Art C. and. (2021). *Chapter 3: Connective Tissue Proper.* Recuperado de https://pressbooks.pub/rbtallitsch/chapter/chapter-3-connective-tissue-proper/

TEMAS DE HISTOLOGÍA. (2018, agosto 1). Recuperado el 18 de junio de 2023, de Departamento de Biología Celular y Tisular website: https://bct.facmed.unam.mx/index.php/cordinaciones/cordinacion-de-ensenaza/recursos-didacticos/temas-de-histologia/

Testis and Epididymis – Normal Histology – NUS Pathweb : (s/f). Recuperado el 18 de junio de 2023, de NUS Pathweb website: https://medicine.nus.edu.sg/pathweb/normal-histology/testis-and-epididymis/

Testis and Epididymis – Normal Histology – NUS Pathweb: NUS Pathweb. (s/f). Recuperado el 18 de junio de 2023, de https://medicine.nus.edu.sg/pathweb/normal-histology/testis-and-epididymis/

The Different Types Of Epithelium That Line The Nasal Cavity | Steve Gallik. (2023, junio 17). Recuperado el 18 de junio de 2023, de https://stevegallik.org/the-different-types-of-epithelium-that-line-the-nasal-cavity/

Themes, U. F. O. (2020, julio 2). Anatomy of the Olfactory System. Recuperado el 18 de junio de 2023, de Ento Key website: https://entokey.com/anatomy-of-the-olfactory-system/

Untitled Document. (s/f). Recuperado el 18 de junio de 2023, de https://zoomify.luc.edu/respiratory/respiratory_main.htm

Urogenital System and Male Reproductive System – NUS Pathweb: (s/f). Recuperado el 18 de junio de 2023, de NUS Pathweb website: https://medicine.nus.edu.sg/pathweb/virtual-pathology-museum/urogenital-system-and-male-reproductive-system/

WebPathology. (s/f). Recuperado el 18 de junio de 2023, de http://webpathology.com

Пин на доске microanatomy diagrams. (s/f). Recuperado el 18 de junio de 2023, de Pinterest website: https://ru.pinterest.com/pin/352477108318322077/